

Review

Lumbar Disc Herniation: a review of diagnosis, treatment and clinical and neurological manifestations

Kaveh Haddadi^{1*}

1. Assistant Professor, Department of Neurosurgery, Emam Hospital, Diabets Research Center, Mazandaran University of Medical Sciences, Sari, Iran.

*. Corresponding Author: E-mail: kh568hd@yahoo.com

(Received 8 August 2015; Accepted 12 October 2015)

Abstract

Low back pain (LBP) is a major problem in public health. Among the various causes. The back pain is strongly associated with inter-vertebral disc degeneration and the most common disease referred to spine surgeons are lumbar disc herniation (LDH). About 20% of young people have mild symptoms of disc degeneration which gradually increases with age, especially in men. Thus about 60% of seventy years old peoples have sever lumbar disc degeneration. Although most of the symptoms caused by mechanical effect of disc but inflammatory cascade drive from Arachidonic (MMTX, .PGE2,) is another justification for disc pain. The first step in the clinical suspicion to lumbar discopathy is history and careful examination. Any pain in the lower back on a path to lower limbs with dermatomal spread and any weakness and numbness in the lower extremities, especially if happen to be acutely, enhances clinical suspicion. In addition to clinical examination, MRI is an excellent diagnostic tool in the diagnosis of soft tissue lesions and lumbar discopathy. On the other hand, sometimes disc herination alone or with another inflammatory or infectious or neoplastic disorders make different course of manifestation in some patients. Attention to accurate training to medical students and improve the ability to differentiate various differential diagnosis of discopathy can play an important role in the prevention of terrible complications of the disease.

Keywords: Lumbar disc, Manifestation, Diagnosis, Treatment, Low back pain.

J Clin Exc 2016; 4(2): In Press (Persian).

هرنیاسیون دیسک کمری: مروری بر تشخیص، درمان، تظاهرات بالینی و نورولوژیک

کاوه حدادی^{*1}

چکیده

کمردرد (LBP) یک مشکل عمده در سلامت جامعه می‌باشد. در بین علل مختلف ایجاد کننده، کمردرد ارتباط قوی تری با دژنراسیون دیسک بین مهره‌ای دارد. شایع ترین بیماری مراجعه کننده به جراحان اسپاین، پرولاپس دیسک بین مهره‌ای (LDH) است. حدود 20 درصد مردم در نوجوانی علائم خفیف دژنراسیون دیسک دارند که به تدریج با افزایش سن به ویژه در مردان افزایش می‌یابد و بدین ترتیب 60 درصد از دیسک‌های افراد 70 ساله شدیداً دژنره می‌باشد، گرچه اکثر علائم ایجاد شده ناشی از اثر مکانیکال دیسک می‌باشد ولی وجود آبشارهای التهابی از مشتقات اسید آراشیدونیک (MMTX, PGE2) توجیه دیگری برای ایجاد درد توسط دیسک هر نیه شده است. شرح حال و معاینه دقیق اولین قدم در شک بالینی به بیماری‌های ناشی از دیسکوپاتی کمری می‌باشند. هرگونه درد در کمر که در یک مسیر درماتومال به اندام تحتانی منتشر شود و یا هرگونه ضعف و بی‌حسی در اندام تحتانی به ویژه اگر به صورت حاد حادث شده باشد شک بالینی را تشدید می‌سازد. علاوه بر معاینه بالینی MRI یک ابزار تشخیصی عالی در تشخیص بافت نرم و ضایعات دیسک کمر می‌باشد. از طرفی به طور ناشایع هر نی دیسک کمری می‌تواند گاهی به تنهایی و یا هم‌زمان با سایر اختلالات التهابی، نئوپلاستیک و عفونی سیر متفاوتی را در برخی بیماران بروز دهد. توجه به آموزش دقیق دانشجویان پزشکی و بهبودی توانایی افتراق تشخیص‌های افتراقی مختلف بیماری دیسکوپاتی کمری می‌تواند نقش مهمی در پیشگیری از سیر افزایش یافته عوارض هولناک این بیماری، که کمتر مورد توجه دقیق قرار می‌گیرد، ایفا نماید.

واژه‌های کلیدی: دیسک کمر، تظاهرات بالینی، تشخیص، درمان، کمردرد.

مقدمه

درمان، بیمه، از کارافتادگی و... را به جامعه وارد می‌سازد (12 میلیون دلار هزینه سالانه در کل در ایالت متحده) (3-1) در بین علل مختلف ایجاد کننده، کمردرد ارتباط قوی تری با دژنراسیون دیسک بین مهره‌ای دارد (4).

کمردرد یک مشکل عمده در سلامت جامعه می‌باشد و باعث تحمیل درد و اضطراب به بیمار و همراهان می‌گردد، شیوع نقطه‌ای آن در برخی مطالعات از 12-35 درصد متفاوت است (1). در این بین حدود 10 درصد بیماران به طور مزمن دچار ناتوانی می‌شوند. کمردرد از طرفی هزینه‌های زیادی مرتبط به

1. استادیار جراحی مغز و اعصاب، بخش جراحی مغز و اعصاب، بیمارستان امام خمینی، مرکز تحقیقات دیابت، ساری، ایران

Email: kh568hd@yahoo.com

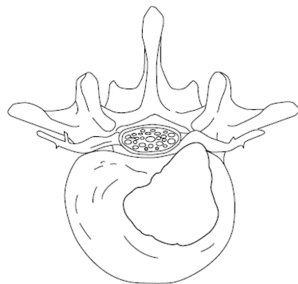
* نویسنده مسئول: ساری، بلوار امیر مازندرانی، بیمارستان امام خمینی (ره)، مرکز تحقیقات دیابت

تاریخ دریافت: 94/5/17 تاریخ ارجاع جهت اصلاحات: 94/6/28 تاریخ پذیرش: 94/7/20

مسن باشد و 1/3 ارتفاع طول ستون فقرات را اشغال می‌کنند(9).

نقش اصلی دیسک بین مهره‌ای مکانیکال است و نیروهای وارده ناشی از وزن بدن و فعالیت عضلانی به کانال نخاع را تحمل می‌کنند و باعث انعطاف‌پذیری بیشتر شده و اجازه خم شدن، فلکسیون و چرخش محور اغزیال بدن را می‌دهند. این دیسک‌ها ساختارهای پیچیده‌ای هستند که شامل یک حلقه خارجی ضخیم از غضروف فیبروزی (آنولوس فیبروزیس) که یک هسته ژلاتینی‌تر مرکزی به نام نوکلئوس پولپوزیس¹ را در برمی‌گیرد، می‌باشد. ساختار هسته مرکزی، کلاژن فراوان با آرایش تصادفی و فیبرهای الاستین قرار گرفته به‌طور شعاعی، می‌باشد(10).

عدم آشنایی دقیق کارکنان درمانگر و توجه اندک در روند آموزش این بیماری در مراکز آموزشی موجود به دانشجویان پزشکی ما را بر آن داشت تا ضمن مرور بنیادین در اساس آناتومیک و پاتوفیزیولوژیک هرنیاسیون دیسک کمری، تظاهرات بالینی معمول و غیرمعمول و روش‌های تشخیصی و درمانی نوین آن را به تفسیر به روایت در آوریم.



شکل شماره 1: نمای شماتیک از اثر فشاری دیسک هرنیه شده روی ریشه عصبی نخاع

دژنراسیون دیسک

در خلال رشد و بلوغ مرزهای بین آنولوس و نوکلئوس ناواضح می‌شود و با افزایش سن² نوکلئوس عموماً فیبروتیک می‌گردد(۱۲،۱۱). مرگ سلولی،

حدود 20 درصد مردم در نوجوانی علائم خفیف دژنراسیون دیسک دارند که به تدریج با افزایش سن به‌ویژه در مردان افزایش می‌یابد و بدین ترتیب 60 درصد از دیسک‌های افراد 70 ساله شدیداً دژنره می‌باشد(5).

امروزه کلینیک‌های متخصصین جراحی مغز و اعصاب ترکیب تغییر یافته‌ای از مراجعین را به خود می‌بینند. کاهش سن بیماران، مواجهه با علائم دیسکوپاتی و به تبع آن بی‌توجهی به احتمال وقوع این بیماری در سنین پایین‌تر نسبت به سال‌های نه‌چندان دور که در زمینه آگاهی علمی پایین قشر درمانگر نسبت به علائم و عوارض کاتاستروفیک احتمالی این بیماری می‌باشد، باعث افزایش چشمگیر مراجعه بیماران عارضه دیده به این مراکز درمانی شده است(5). در بسیاری از موارد ایجاد این عوارض به دلیل سیر درمانی اشتباه، عدم تشخیص و درمان به‌موقع بوده است. این شیوع غیرمعتولانه خود با ایجاد نگرانی‌های ناخواسته همراه بوده و میزان انجام بررسی‌های تشخیصی هزینه‌بردار مثل MRI را بالا برده است(6). از طرفی بروز تظاهرات ناشایع دیسکوپاتی که گاهی مقلد بیماری‌های ارگانیک احشایی، عفونی و بدخیمی می‌باشند روند تشخیصی و درمانی آن را دچار اختلال می‌سازند(7).

مورفولوژی دیسک

دیسک بین مهره‌ای در بین اجسام مهره‌ای قرار دارند(شکل شماره 1) و اصلی‌ترین مفاصل ستون فقرات می‌باشد. دژنراسیون دیسک در بسیاری موارد بدون علامت است ولی اصولاً مرتبط با درد رادیکولار اندام‌های تحتانی(سیاتیکا) در مسیر ریشه نخاعی درگیر و یا ضعف اندام‌ها و اختلالات اسفنکتری مثانه و ناشی از کمپرسیون خود نخاع می‌باشد(۹،۸). دیسکوپاتی در طولانی‌مدت و در سنین بالا می‌تواند باعث تنگی کانال نخاع شده و یک علت اصلی درد و ناتوانی در افراد

¹. Nucleus Pulposus

². Aging

پرولیفراسیون سلولی، دژنراسیون موکوس، تغییرات گرانولوسیتون، در روند Aging افزایش می‌یابد (۳،۴).

هرنیاسیون دیسک

شایع‌ترین بیماری مراجعه کننده به جراحان اسپاین، پرولاپس دیسک بین مهره‌ای³ است. در این موارد دیسک‌ها در خلف یا پوسترولترال جسم مهره‌پاره⁴ می‌شوند (بارشیا یا فوکال) و روی نخاع و ریشه‌ها فشار می‌آورند (۱۴،۱۳) (شکل شماره 1)، گرچه اکثر علائم ایجاد شده ناشی از اثر مکانیکال دیسک می‌باشد ولی وجود آبشارهای التهابی از مشتقات اسید آراشیدونیک (MMTX.PGE2) توجیه دیگری برای ایجاد درد توسط دیسک هرنیه شده است (۱۶،۱۵).

LDH عموماً با LBP و یافته‌های نورولوژیک تظاهر می‌یابد. نوع علامت‌دار آن بیشتر در میان‌سالی و عموماً در مردان فعال بروز می‌کند و در افراد مسن ناشایع است. علائم مرتبط با هرنیاسیون دیسک عموماً به موازات اثرات مکانیکال روی ساختارهای عصبی و همچنین تحریکات بیوشیمیایی اتفاق می‌افتد (17). ضعف عضلانی، هیپوستزی و اختلالات رفلکس تاندونی و علائم تحریک ریشه عصبی (تست لازگ) در معاینه فیزیکی قابل ملاحظه‌اند. در اکثر موارد علائم یک‌طرفه هستند ولی در موارد خاصی می‌توانند نماهای مشابه با LDH را بروز داده که تشخیص و درمان را به تأخیر اندازند (18).

اتیولوژی

فاکتورهای متعددی به‌عنوان هرنی دیسک مطرح‌اند که شامل افزایش وزن، فعالیت بدنی شدید و مکرر، ورزش سنگین، استرس مزمن به فقرات، تروما، افزایش سن، مصرف سیگار، کمبودهای تغذیه‌ای، عوامل ژنتیکی و ناهنجاری‌های آناتومیک می‌باشند (۲۰،۱۹).

آناتومی ناهنجار ستون فقرات کمری و تغییر در مورفولوژی مهره‌ها (ساکرالیزاسیون و لومباریزاسیون) و زوایای بین آن‌ها از ریسک فاکتورهایی می‌باشند که امروزه بسیار مورد توجه می‌باشند (21).

فاکتورهای ژنتیک

در سال‌های اخیر، مطالعات متعددی یک استعداد ژنتیکی فAMILIAL قوی را برای دیسکوپاتی گزارش کرده‌اند (22،21). حتی اثر ژنتیک در ایجاد دیسکوپاتی 60 درصد بیان شده است (22). ارتباط دژنراسیون دیسک با پلی‌مورفیسم کلاژن‌های مهم در دیسک (کلاژن 1و2) (22) اثبات شده و در این بین ژن‌های مؤثر در بیان کلاژن 9 بسیار مورد توجه هستند.

علائم بالینی

کمردرد شایع‌ترین علامت بیماران با هرنی دیسک کمری می‌باشد (1). از علائم دیگر می‌توان به درد رادیکولر، نقایص حسی و حرکتی، ناهنجاری‌های رفلکسی، نقایص اسفنگتری و اختلالات دفع ادرار و مدفوع و اختلالات جنسی اشاره کرد (۲۳،۱). ولی گزارش‌ها موجود نتایج ناهمگونی از فرکانس علائم و نشانه‌های هرنی دیسک کمری بیان می‌کنند (24). شایع‌ترین فضای دیسک درگیر، فضای بین مهره‌ای L5-S1 می‌باشد. اکثراً درد در یک اندام تحتانی بروز می‌کند. تحریک ریشه‌های عصبی می‌تواند باعث درد در یک توزیع در ماتومال، پارستزی و بی‌حسی در مسیر عصب درگیر شود (25) (شکل شماره 2) جدول شماره 1 توزیع در ماتومال ریشه‌های نخاعی کمری در اندام تحتانی را نشان می‌دهد. بیماران با رادیکولوپاتی L5 (در دیسک L4-5) معمولاً از درد کمر، لگن، لترال ران و ساق همان طرف شاکی هستند و ضعف دورسی فلکسیون پا و شصت پا دارند (27،26). بیماران با کمپرسیون ریشه عصبی S1 (در دیسک L5-S1) درد در

³. Lumbar Disc Herniation

⁴. Rupture

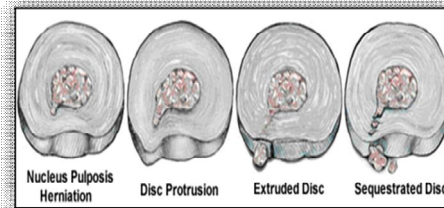
| جدول شماره 2: تشخیص‌های افتراقی مهم تقلیدکننده علامت هرینه دیسک کمری | | |
|--|--------------------|---------------------------------|
| 1. مکانیکال | | |
| نشانه‌ها | کیفیت درد | نوع کمردرد |
| افزایش درد با فعالیت، تندرینس در لمس کمر، وضعیت بدنی غیرطبیعی | اسپاسم | Back strain |
| افزایش درد در حرکت، درد رادیکولر پاها، تست لازگ | تیز (Sharp) | هرنیاسیون دیسک |
| افزایش درد در فعالیت، کاهش محدوده مفصلی | میهم پایدار (Ache) | استئوآرتریت |
| لنگش نوروزنیک، کاهش درد در فلکسیون به جلو | میهم پایدار | تنگی کانال نخاع |
| تغییر در قوس کمری، افزایش درد با اکستنسین | میهم پایدار | اسپوندیلو لیستریس |
| 2. غیر مکانیکال | | |
| نشانه‌ها | کیفیت درد | نوع کمردرد |
| کاهش محدوده حرکتی، تشخیص با تست شوبر | میهم پایدار | اسپوندیلیت انکیلوزان |
| درد لوکالیزه در دق، تب | شارپ | عفونت (بسه، استئومیلیت، دیسکیت) |
| درد ثابت، شبانه، کاهش وزن، تندرینس لوکال | کند (Dull) | نئوپلاسم |
| 3. ویسرال | | |
| نشانه‌ها | کیفیت درد | نوع کمردرد |
| درد ارجاعی از فلائک به اینگوینال، هماچوری | کولیکی | نفرولیتیازیس |
| تب، دیزوری، تندرینس زاویه کوستوورترال | کند | پیلونفریت |
| توده نبض دار شکمی، درد شدید کمر و شکم | تیز | آنوریسم آئورت |
| متغیر بر اساس ارگان درگیر | متغیر | بیماری‌های لگن و گوارشی |

تظاهرات ناشایع دیسکوپاتی کمری

به‌طور ناشایع هرینی دیسک کمری می‌تواند گاهی به تنهایی و یا هم‌زمان با سایر اختلالات التهابی، نئوپلاستیک و عفونی سیر متفاوتی را در برخی بیماران بروز دهد (جدول شماره 2). گاهی اثر فشاری هرینی دیسک در فضای بالاتر کمری (بالای L2) با اثر روی ناحیه کونوس مدولاریس می‌تواند اختلال شدیدتری با آسیب روی نخاع ایجاد نماید (30). هر چند در مواردی چنین ضایعاتی دردهای غیرمعمول در پهلوها، زیر شکم، ناحیه اینگوینال و اعضای تناسلی خارجی مثل اسکروتوم در مردان ایجاد می‌کنند که از تظاهرات غیرمعمول بوده و با بیماری‌های مولد دردهای شکمی مزمن و بعضاً شکم حاد اشتباه می‌شود (31).

خلف ران و خارج ساق پا و ضعف در پلاتنار فلکسیون پا و کاهش رفلکس‌های مچ پا دارند (28، 29).

درد بیماران با هرینی دیسک کمری برخلاف بیماران با تنگی کانال نخاع با خم شدن به جلو تشدید می‌شود (28).



شکل شماره 2: نمای شماتیک انواع بیرون زدگی نوکلئوس پولپوزوس از خلال آنولوس فیبروزوس

Reprinted with permission from Judge RD, Woolliscroft JO, Zelenock GB, Zuidema GD, editors. The Michigan manual of clinical diagnosis: the basis of cost-effective medical practice. Philadelphia: Lippincott -Raven; 1998:298.

| جدول شماره 1: عملکرد عصبی چند ریشه عصبی مهم نخاع در اندام تحتانی | | | |
|--|-----------|------------------------------|-------|
| ریشه عصبی | فضای دیسک | عملکرد حرکتی | رفلکس |
| L4 | L3-4 | دورسی فلکسیون پا | زانو |
| L5 | L4-5 | دورسی فلکسیون انگشتت بزرگ پا | ندارد |
| S1 | L5-S1 | پلاتنار فلکسیون پا | مچ پا |

سندرم کودا اکوینا با درد سیاتیک دو طرف و نقایص حسی در نواحی پرینه⁵ و اختلال اسفنگتری مشخص می‌شود که ناشی از یک دیسک هرینی شده میدلاین ماسیو بوده و یک اورژانس جراحی اعصاب تلقی می‌شود (29).

لیست بزرگی از تشخیص افتراقی‌های کمردرد و دیسک کمری در جدول شماره 2 (28) گردآوری شده‌اند. معاینه دقیق و در نظر داشتن همه این بیماری‌ها پزشک را سریع‌تر به کشف عامل اصلی ناراحتی بیمار هدایت خواهد کرد.

⁵. Saddle Anesthesia

دردی ایجاد کنند که با فعالیت ارتباطی ندارد و در حالت استراحت بدتر می‌شود (36).

برخی تظاهرات ناشایع دیابت که گاهی با علائم هرنی دیسک کمری همپوشانی می‌کنند و از معضلات تشخیصی در درمان بیماران با کمردرد و درد رادیکولر اندام تحتانی به شمار می‌روند، می‌توانند بهبودی درمان و جراحی دیسکوپاتی کمری را با مشکل مواجه می‌سازند. آمیوتروفی دیابتی⁷ یکی از مهم‌ترین اختلالات عصبی عضلانی دیابتی‌ها با ضعف، درد پروگزیمال و کمربند لگنی می‌باشد که به‌ویژه با بیماری دیسک‌های فضای فوقانی کمری اشتباه می‌شوند (36).

از طرفی، ورود ابزارهای تشخیصی کمکی به ویژه MRI در حیطه تشخیصی ضایعات ستون فقرات، ردپای برخی تشخیص‌های بسیار نادر در ارگان‌های اطراف نخاع مثل ضایعات کلیوی و انورسیم‌های شکمی (6) درصد شیوع در MRI بیماران با هرنی دیسک کمری) و... را برملا می‌سازند (37,6).

تشخیص

شرح حال و معاینه دقیق اولین قدم در شک بالینی به بیماری‌های ناشی از دیسکوپاتی کمری می‌باشند. هرگونه درد در کمر که در یک مسیر درماتومی به اندام تحتانی منتشر شود و یا هرگونه ضعف و بی‌حسی در اندام تحتانی به‌ویژه اگر به صورت حاد حادث شده باشد، شک بالینی را تشدید می‌سازد. معاینه حس و حرکت پاها و تعیین قدرت عضلانی دیستال و پروگزیمال اندام تحتانی و همچنین بررسی رفلکس‌های وتری عمقی و کنترل تون اسفنکتری از اصول اولیه تعیین شدت ضایعه و پروگونوز آن می‌باشند تست لازرگ⁸ یک پیشگوی قوی وجود هرنی دیسک کمری حین معاینه به‌ویژه در جوانترها می‌باشد. زمانی این تست برای تشخیص هرنی دیسک کمری مثبت تلقی می‌شود

علاوه بر آن برحسب نواحی آندمیک طیف وسیعی از بیماری‌های عفونی حتی بدون حضور بیماری سیستمیک و صرفاً به‌طور خالص با درگیری استخوانی ستون فقرات و نخاع علائم مقلد هرنی دیسک کمری می‌دهند که نیاز به توجهات تشخیصی و درمانی متفاوتی را توجیه می‌سازند. توبرکلوزیس، بروسلوزیس، آسپرژیلوزیس، سیستوزومیازیس و کیست هیداتیک ستون فقرات از مهم‌ترین آن‌ها به شمار می‌روند (32).

بیماری‌های نئوپلاستیک

ضایعات بدخیم حدود 1 درصد موارد کمردرد را تشکیل می‌دهند. ولی کانسر متاستاتیک باید در هر بیمار با سابقه کانسر در سایر نقاط بدن مدنظر باشد تا خلاف آن اثبات شود. ضایعات نئوپلاستیک نخاع به انواع اولیه و ثانویه تقسیم می‌شوند. علائم در صورت درگیری نخاع و ریشه‌های نخاعی بسیار آهسته بروز می‌کنند ولی در موارد پیشرفته می‌توانند علائم مقلد دیسکوپاتی کمری و عوارض ناشی از آن را ایجاد کنند (7,6).

عفونت‌ها

آبسه‌های اپیدورال یا پاراسپاینال و عفونت فضای دیسک⁶ و استئومیلیت می‌توانند درد کمری و سیاتیکالژی حاد ایجاد کنند در حالی که اتیولوژی‌های مزمن‌تر مثل قارچ‌ها و توبرکلوزیس درد مزمن‌تری ایجاد می‌نمایند. شرح حال و علائم عفونت اولیه به تشخیص کمک می‌کند (33-35).

بیماری‌های احشایی

بیماری‌های کلیوی (نفرولیتیاژیس و پیلونفریت) و بیماری‌های عروقی شکم (انورسیم آنورت) و بیماری‌های لگن (اندومترئوزیس) و بیماری‌های گوارشی (پانکراتیت و کوله‌سیستیت) همگی می‌توانند

7. Bruns- Garland Syndrome

8. Straight Leg Rising Test

6. Discitis

اندیکاسیون جراحی

اندیکاسیون قطعی برای جراحی دیسک کمری علامت‌دار شامل اختلال عملکرد ادراری و ضعف عضلانی پیشرونده می‌باشند. اندیکاسیون متداول برای جراحی فراهم کردن راهی سریع‌تر از درد و ناتوانی در بیمارانی می‌باشد که پاسخ مطلوب سریعی به درمان‌های حمایتی در یک دوره حداقل 4-8 هفته‌ای نداده‌اند. در این بین وجود علائم بالینی به نفع سندرم‌های کودا اکوینا⁹ و کونوس‌مدولاریس¹⁰ یک اورژانس جراحی مغز و اعصاب به شمار رفته و دکمپرسیون نخاع باید در عرض 48 ساعت حتماً انجام شود (45).

هدف اصلی هر نوع فرایند جراحی برای پرولاپس دیسک کمری نجات ریشه عصبی و نخاع درگیر از تحریک و کمپرسیون ناشی از دیسک هرنی شده، می‌باشد. مشخصات آناتومیک ستون فقرات و سطح سلامتی، کارایی و سن بیمار نیز در تصمیم جراحی دخیل هستند. علاوه بر روش‌های کمتر تهاجمی در درمان دیسک مثل کمونکتولیزیس، لیزر و اندوسکوپی پره کوتانوس، دیسکتومی باز و میکرو دیسکتومی رایج می‌باشند. انتخاب نوع جراحی براساس تجربه جراح و شرایط بیمار متفاوت می‌باشد. در نهایت با انتخاب صحیح و به موقع بیماران و مراجعه سریع بیماران با درد مقاوم و قبل از ایجاد عوارض نورولوژیک تا 85 درصد بیماران شرایط کاملاً رضایت‌بخشی پس از جراحی خواهند داشت (47,46).

درمان نوین

تحقیقات گسترده امروزی ژن‌تراپی را به عنوان راه حل جدید و بنیادین در درمان مراحل اولیه دژنراسیون دیسک کمری معرفی کرده‌اند. بدین ترتیب امید است که با وارد کردن ژن‌های موثر مثل ژن اینترلوکین-1 در

که بالا آوردن پای درگیر بین 30-60 درجه نسبت به افق درد سیاتیکا مشابه درد اولیه بیمار ایجاد نماید (شکل شماره 2) این در حالی است که Crossed SLR Test حساسیت و ویژگی بسیار بالایی دارد در شرایطی که با بالا آوردن پای مقابل دردی مشابه در پای دردناک ایجاد شود (26,32).

برخلاف گذشته که میلوگرافی نخاع و سی تی میلوگرافی روش ارجح تشخیصی بودند، MRI کمری امروزه ابزار انتخابی در تشخیص دقیق این ضایعه می‌باشد، هر چند الکترومیوگرافی و مطالعات فیزیولوژیک عصبی به ویژه برای رد ضایعات مقلد و درگیرکننده اعصاب اندام تحتانی مفید هستند. MRI یک ابزار تشخیصی عالی در تشخیص بافت نرم و ضایعات دیسک کمر می‌باشد و به کمک آن می‌توان براساس میزان خروج دیسک از فضای نرمال محدود شده توسط انولوس فیبروزوس، دیسکوپاتی را به انواع Protruded، Sequestered و Extruded تقسیم کرد و از طرفی سطوح مهره‌ای درگیر و میزان کمپرسیون نخاع و سایر ضایعات همراه را به خوبی نشان می‌دهد (27,28). از گرافی‌های ساده و در صورت نیاز سی تی اسکن برای اثبات شکستگی یا ناپایدارهای مهره‌ای همراه و تعیین روش درمان بهره گرفته می‌شود (29).

درمان

90 درصد حملات حاد سیاتیکی با درمان حمایتی مداوم می‌شوند (42). در درمان دیسکوپاتی کمری علامت‌دار علاوه بر استراحت، کاهش وزن، ترک سیگار، داروهای مسکن ضد التهابی، فیزیوتراپی و ورزش‌های دینامیک اصول درمان را تکمیل می‌سازند. گاه روش‌های تهاجمی‌تر مثل تزریق کورتون در فضای اپیدورال در مواردی که بیماران درست انتخاب شوند، مفید واقع می‌شود (44-42).

⁹. Caudaequina Syndrome

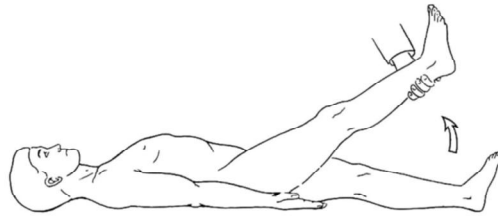
¹⁰. Conusmedullaris

معمولا در روند آموزش مغز، نخاع و ستون فقرات در دانشجویان پزشکی در همه مراکز آموزشی دنیا، مورد بی توجهی قرار می گیرد و خود می تواند مسبب عوارض شوم این بیماری به ظاهر ساده شود، کاملا احساس می شود و درک کامل آناتومی و ایتولوژی، تشخیص های افتراقی علایم، معاینه و روش های تشخیصی و درمانی و اندیکاسیون های جراحی به موقع آن بسیار ضروری می نماید.

ماتریکس سلولی دیسک تولید پروتئین های خاص موثر در بهبود بازسازی دیسک در حال دژنراسیون را بهبود بخشند. مطالعات متعدد در این زمینه همچنان ادامه دارد (49,48).

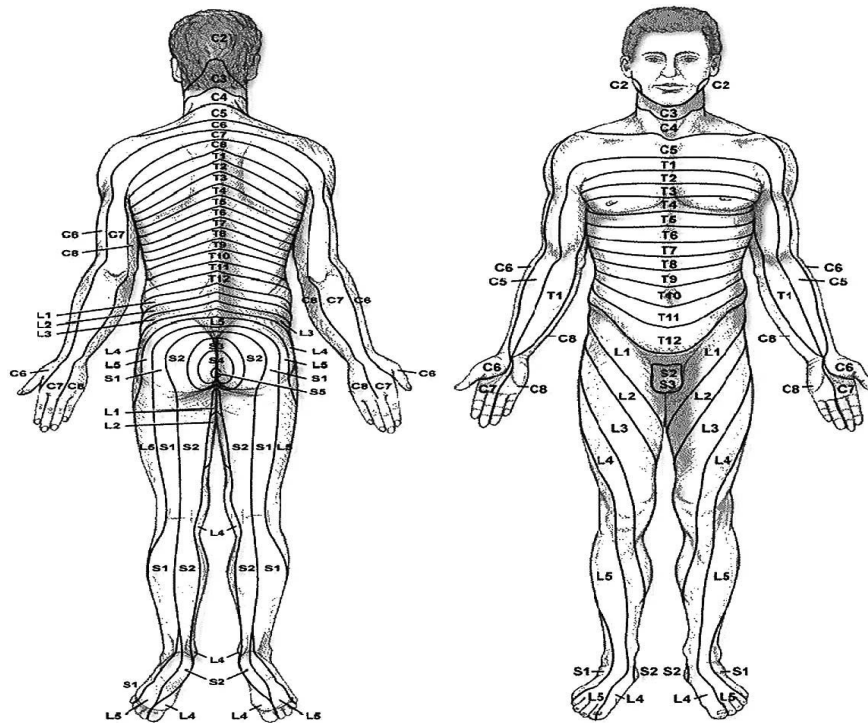
نتیجه گیری

با توجه به افزایش بروز بیماران مبتلا به هرنی دیسک علامت دار به ویژه پس از صنعتی شدن جوامع و کاهش سن بروز این اختلال، لزوم توجه بیشتر در امر آموزش دانشجویان پزشکی و بالینی نسبت به این اختلال، که



شکل شماره 3: نمای شماتیک از نحوه انجام تست لازگ

Reprinted with permission from Judge RD, Woolliscroft JO, Zelenock GB, Zuiderma GD, editors. The Michigan manual of clinical diagnosis: the basis of cost-effective medical practice. Philadelphia: Lippincott - Raven; 1998:298.



شکل شماره 4: توزیع درمانمال ریشه های عصبی نخاعی در بدن انسان

Available at <http://www.chiroprpage.com/dermatomes.htm>. Reprinted with permission from Chiroprpage. Copyright: 1999.

References

1. Roberts S, Evans H, Trivedi J, Menage J. Histology and pathology of the human intervertebral disc. *J Bone Joint Surg Am.* 2006;88(2):10-14.
2. Maniadakis N, Gray A. The economic burden of back pain in the UK. *Pain.* 2000; 84:95-103.
3. Reza KM, Taha YS, Hamid B-R, et al. Upper lumbar disc herniation presenting as acute abdomen. *Acta Medica Iranica.* 2009;4:427-429.
4. Luoma K, Riihimaki H, Luukkonen R, Raininko R, Viikari-Juntura E, Lamminen A: Low back pain in relation to lumbar disc degeneration. *Spine.* 2000; 25:487-492.
5. Miller J, Schmatz C, Schultz A. Lumbar disc degeneration: Correlation with Age, Sex, and Spine Level in 600 Autopsy Specimens. *Spine.* 1988; 13:173-178.
6. Shakeri M, KarimiYarandi K, Haddadi K, Sayyahmelli S. Prevalence of Abdominal Aortic Aneurysm by Magnetic Resonance Images (MRI) in Men over 50 years with low back pain. *Rawal Med J.* 2009;34:1-3.
7. Nikolaos Papadacos, Husam Georges, Naomi Sibtain, Christos M Toliass. Thoracic Disc Prolapse Presenting with Abdominal Pain: Case Report. *Ann R Coll Surg Engl.* 2009; 91(5): 4-6.
8. Kadir K, Mustafa E, Mustafa A, et al. Do the spinal pathologies that accompany lumbar disc disease affect surgical prognosis?. *Turkish Neurosurg.* 2006;16:168-174.
9. Boos N, Weissbach S, Rohrbach H, Weiler C, Spratt KF, Nerlich AG. Classification of age-related changes in lumbar intervertebral discs: 2002 Volvo Award in basic science. *Spine.* 2002; 27:2631-2644.
10. Yu J, Winlove CP, Roberts S, Urban JP. Elastic fibre organization in the intervertebral discs of the bovine tail. *J Anat.* 2002;201:465-475.
11. Johnson WEB, Eisenstein SM, Roberts S. Cell cluster formation in degenerate lumbar intervertebral discs is associated with increased disc cell proliferation. *Connect Tissue Res.* 2001; 42:197-207.
12. Hastreiter D, Ozuna RM, Spector M. Regional variations in certain cellular characteristics in human lumbar intervertebral discs, including the presence of alpha-smooth muscle actin. *J Orthop Res.* 2001; 19:597-604.
13. Melrose J, Roberts S, Smith S, Menage J, Ghosh P: Increased nerve and blood vessel ingrowth associated with proteoglycan depletion in an ovine annular lesion model of experimental disc degeneration. *Spine.* 2002; 27:1278-1285.
14. Johnson WE, Caterson B, Eisenstein SM, Hynds DL, Snow DM, Roberts S. Human intervertebral disc aggrecan inhibits nerve growth in vitro. *Arthritis Rheum.* 2002; 46:2658-2664.
15. Kang JD, Georgescu HI, McIntyre-Larkin L, Stefanovic-Racic M, Donaldson WF, Evans CH. Herniated lumbar intervertebral discs spontaneously produced matrix metalloproteinases, nitric oxide, interleukin-6, and prostaglandin E2. *Spine.* 1996; 21:271-277.
16. Olmarker K, Rydevik B. Disc Herniation and sciatica; the basic science platform. In *Lumbar Disc Herniation.* Edited by Gunzburg R, Szpalski M. Philadelphia: Lippincott Williams & Wilkins. 2002;31-37.
17. Roberts S, Evans H, Trivedi J, Menage J. Histology and pathology of the human intervertebral disc. *J Bone Joint Surg Am.* 2006;88(2):10-14.
18. Splendiani A, Puglielli E, De Amicis R, Barile A, Masciocchi C, Gallucci M. Spontaneous resolution of lumbar disk herniation: predictive signs for prognostic evaluation. *Neuroradiology.* 2004; 46: 916-922.
19. Pouries M, Fouladi RF, Mesbahi S. Disproportion of end plates and the lumbar intervertebral disc herniation. *Spine J.* 2013;13(4):402-407.
20. Varlotta GP, Brown MD, Kelsey JL, Golden AL: Familial predisposition for herniation of a lumbar disc in patients who are less than twenty-one years old. *J Bone Joint Surg Am.* 1991;73:124-128.
21. Ala-Kokko L. Genetic risk factors for lumbar disc disease. *Ann Med.* 2002; 34:42-47.
22. Paasilta P, Lohiniva J, Goring HH, Perala M, Raina SS, Karppinen J, et al. Identification of a novel common genetic risk factor for lumbar disk disease. *JAMA.* 2001; 285(14):1843-1849.

23. Mehrazin M, Vafaei SH. Surgical results in lumbar disc (analysis of 101 cases). *Teb & Tazkieh*. 2003; 48:32-38.
24. Gleave JR, Macfarlane R. Caudaequina syndrome: what is the relationship between timing of surgery and outcome? *Br J Neurosurg*. 2002;16:325-328.
25. Deyo RA, Weinstein JN. Low back pain. *N Engl J Med*. 2001;344:363-70.
26. Ahn UM, Ahn NU, Buchowski JM, et al. Caudaequina syndrome secondary to lumbar disc herniation: a meta-analysis of outcomes. *Spine*. 2000;25:1515-1522.
27. Li H, Ma XL, Wang P, et al. The immunopathological observation of lumbar disc herniation. *Chinese Journal of Orthopaedics*. 2011; 31(1): 66-70.
28. Rose-Innes AP, Engstrom JW. Low back pain: an algorithmic approach to diagnosis and management. *Geriatrics*. 1998; 53:26-28, 33-36, 39-40.
29. Ma XL, Xu YQ, Zhang YX, et al. Study of autoimmune factors in lumbar disc herniation. *Modern Journal of Neurology and Neurosurgery*. 2004; 4: 291-296.
30. Dimogerontas G, Paidakakos NA, Konstantinidis E. Voluminous free disk fragment mimicking an extra dural tumor. *Neurol Med Chir (Tokyo)*. 2012;52(9):656-658.
31. Atlas SJ, Deyo RA. Evaluating and managing acute low back pain in the primary care setting. *J Gen Intern Med*. 2001;16:120-131.
32. Weiler C, Nerlich AG, Zipperer J, Bachmeier BE, Boos N: 2002. SSE Award Competition in Basic Science: expression of major matrix metalloproteinases is associated with intervertebraldisc degradation and resorption. *Eur Spine J*. 2002;11:308-320.
33. Haddadi K, Asadian L, Emadian O, Zare AH. Hydatid Disease of the Lumbar Spine: A Report on Pure Spinal Involvement With Hydatid Cysts. *Neurosurg Q*. 2015; 25(1):128-130
34. Wang T, Ma XL, Zhang XL, et al. Screening of differentially expressed microRNAs in degenerative intervertebral disc and investigation about their involvement of JNK pathway in IVDD. *Chin J Orthop*. 2013;33(7):770-775.
35. Campana S, Charpail E, De Guise JA, Rillardon L, Skalli W, Mitton D. Relationships between viscoelastic properties of lumbar intervertebral disc and degeneration grade assessed by MRI. *J MechBehav Biomed Mater*. 2011; 4:593-599.
36. Wang T, Ma XL, Zhang XL, et al. The expression of interleukin-17 in disc tissue of two types of lumbar disc herniation and the relationship with Modic changes. *Chin J Orthop*. 2012; 32: 356-361.
37. Chang CH, Lee ZL, Chen WJ, Tan CF, Chen LH. Clinical significance of ringapophysis fracture in adolescent lumbar disc herniation. *Spine (Phila Pa 1976)*. 2008. 33: 1750-1754.
38. Patel AT, Ogle AA. Diagnosis and management of acute low back pain. *Am Fam Physician*. 2000;61:1779-86,1789-90.
39. Thome C, Barth M, Scharf J, et al. Outcome after lumbar sequestrectomy compared with microdiscectomy: a prospective randomized study. *J Neurosurg Spine*. 2005;2:271-278
40. Janardhana AP, Rajagopal, Rao S, Kamath A. Correlation between clinical features and magnetic resonance imaging findings in lumbar disc prolapse. *Indian J Orthop*. 2010;44(3):263-269.
41. Jain S, Kumar S. Correlation between clinical features and magnetic resonance imaging findings in lumbar disc prolapse. *Indian J Orthop*. 2011; 45(2):105.
42. Carragee EJ, Han MY, Suen PW, et al. Clinical outcomes after lumbar discectomy for sciatica: the effects of fragment type and anular competence. *J Bone Joint Surg Am*. 2003; 85:102-108.
43. Wu SY, Wei TS, Chen YC, Huang SW. Vertebral osteomyelitis complicated by iliopsoas muscle abscess in an immunocompetent adolescent: successful conservative treatment. *Orthopedics*. 2012;35(10): 1576-1580.
44. Livesey JP, Sundaram S, Foster L, et al. Laser discectomy versus lumbar epidural steroid injection: a randomised comparative study of two treatments for sciatica. *J Bone Joint Surg Br*. 2000;82:74.
45. Bailly F, Foltz V, Rozenberg S, Fautrel B, Gossec L. The impact of chronic low back pain is partly related to loss of

- social role: A qualitative study. *Joint Bone Spine.* 2015; S1297-319X(15)00165-7.
46. Kang H, Liu WC, Lee SH, Paeng SS. Midterm results of percutaneous CT-guided aspiration of symptomatic lumbar discal cysts. *AJR Am J Roentgenol.* 2008; 190: 310–314.
47. Zheng YF, Ma XL, Feng SQ, et al. Ultrastructural pathology study on lumbar disc herniation. *Tianjin Yi Yao,* 2006; 34: 364–366.
48. Takegami K, Thonar EJ, An HS, Kamada H, Masuda K:Osteogenic protein-1 enhances matrix replenishment by intervertebral disc cells previously exposed to interleukin-1. *Spine.* 2002; 27:1318-1325.
49. Roberts S, Hollander AP, Caterson B, Menage J, Richardson JB:Matrix turnover in human cartilage repair tissue in autologous chondrocyte implantation. *Arthritis Rheum.* 2001;44:2586-2598.

سوالات

1- در تفسیر علت درد ایجاد شده توسط دیسکوپاتی کمری به طور معمول پرولاپس نوکلئوس پولپوزوس از میان آنولوس فیبروزوس در کدام یک از نماهای دیسک کمری اتفاق می افتد؟

الف) انتریور

ب) لترال

ج) پوسترئور

د) انترولترال

2- کارگری را پس درد شدید کمری که به پشت ران و پای راست وی نیز منتشر می شده در کلینیک معاینه می کنید. قادر به بالا آوردن انگشت بزرگ پای راستش نمی باشد. احتمال پرولاپس دیسک کمری در کدام فضا وجود دارد؟

الف) L4-5

ب) L3-4

ج) L5-S1

د) L2-L3

3- در بین جدیدترین عوامل ژنتیک موثر در دژنراسیون دیسک کمری در تحقیقات بیشترین توجه روی ژن کدام کلاژن قرار دارد؟

الف) 1

ب) 2

ج) 4

د) 9

4- خانم 28 ساله ای با درد حاد رادیکولر کمری با شروع ضعف دورسی فلکسیون پای راست به کلینیک شما مراجعه می کند. مودالیتی دقیق انتخابی در تشخیص کمردرد حاد وی کدام است؟

الف) Dynamic X Ray

ب) CT myelography

ج) Contrast MRI

د) MRI

5- در معاینه بیماری که با کمردرد و درد شدید پای چپ مراجعه کرده همزمان با بالا آوردن پای راست درد در پای چپ ایجاد می شود. چه تست بالینی در وی مثبت شده است؟

الف) Tinnle

ب) Streight Leg Rising

ج) Patrick

د) Crossed Streight Leg Rising

6- مرد 45 ساله ای با درد حاد کمری از 3 روز قبل با انتشار به هردو پا از روز قبل دچار بی‌اختیاری ادراری و ضعف هر دو پا شده و در معاینه Saddle Anesthesia دارد. در صورت وجود دیسک اکستروود فضای کمری 13-14 در MRI کمری وی بهترین اقدام درمانی برای او کدام خواهد بود؟

الف) تزریق کورتون اپیدورال

ب) استراحت مطلق

ج) جراحی اورژانس

د) جراحی الکتیو

7- برای مرد 30 ساله ای با کمردرد 1 ساله و دردهای مزمن شکمی و اخیراً اسکروتوم که تمامی آزمایشات و بررسی‌های ارگان‌های داخل شکمی وی نرمال بوده با شک به ضایعه ستون فقرات MRI انجام می‌دهید. احتمال وجود دیسک کمری فشارنده در کدام سطح مهره‌ای زیر را انتظار دارید؟

الف) L1

ب) L3

ج) L4

د) S1

8- بیمار 70 ساله ای با درد مزمن کمری اخیراً با تشدید علائم کمری و در رادیکولر پاها مواجه شده است که باعث اختلال در حرکت وی شده است. ولی او به راحتی و در حالی که بر دوچرخه سوار است به مطب شما مراجعه می‌کند. تشخیص اصلی ضایعه کمری وی کدام خواهد بود؟

الف) اسپوندیلیت انکیلوزان

ب) تنگی نخاع

ج) اسپوندیلولیستریس

د) عفونت

9- خانم 60 ساله ای با درد کمری مزمن که از 1 هفته قبل تشدید یافته به اورژانس آورده می‌شود. در معاینه قدرت پاها نرمال است. در شرح حال دقیق متوجه درد شکمی چند ماهه وی می‌شوید و در لمس شکم او توده ضربان‌دار می‌شوید. مهم‌ترین اقدام بعدی کدام است؟

الف) MRI کمر

ب) آنژیوگرافی

ج) گرافی ایستاده و خوابیده شکم

د) سی تی میلوگرافی

10- اگر بدانیم که دیسک‌های بین‌مهره‌ای مهم‌ترین مفاصل دخیل در ساختار ستون فقرات انسان هستند. به نظر شما چه کسری از ستون فقرات انسان توسط این دیسک‌ها اشغال شده است؟

الف) 1/2

ب) 1/3

ج) 1/4

د) 1/5