

Review

The manifestation of Multisystem Inflammatory Syndrome in Children(MISC): report of 3 cases

Meisam Sharifzadeh¹, Fatemeh Tahghighi Sharabian², Mona Jahangirian³, Bahareh Yaghmaie¹, Seyed Abbas Hasani¹, Zeinab Najafi¹, Behdad Gharib¹, Leila Tahernia¹, Anahita Majmaa¹, Farzaneh Beirami¹, Zeinab Purnadi¹, Mastaneh Moghtaderi⁴, Masoud Mohammadpur^{1*}

1. Department of pediatric intensive care, children's medical center hospital, Tehran university of medical sciences, Tehran, Iran.
 2. Department of pediatric rheumatology, children's medical center hospital, Tehran university of medical sciences, Tehran, Iran.
 3. Department of internal medicine, Baharlu hospital, Tehran university of medical sciences, Tehran, Iran.
 4. Department of pediatric nephrology, children's medical center hospital, Tehran university of medical sciences, Tehran, Iran.
- *.Corresponding Author: E-mail: mmpour@tums.ac.ir

(Received 30 March 2022; Accepted 1 June 2022)

Abstract

In spring 2020 and after the universal spreading of COVID-19, a specific form of multiple organ involvement following of corona infection emerged in pediatric population. In this syndrome, no vital organ, including heart, kidneys, liver, gastrointestinal system and brain were spared. Although, the severity of involvement of different organs in this syndrome was significant, fortunately, and by early usage of intravenous immunoglobulin (IVIG) and corticosteroid, the mortality rate was low.

In this article, we introduce three patients with triple manifestations of MISC. The first patient, a 9-year-old boy, with a history of contact with Covid-19 about two weeks ago, presented with gastrointestinal and respiratory symptoms and progressed to acute liver failure. The second patient, a 4-month-old infant presented to emergency room with fever, shock and frequent seizures. Brain imaging showed bilateral involvement of the basal ganglia. Also, he had a history of contact with COVID-19 about two weeks ago. The third patient, a 5.5-year-old boy, presented with symptoms of abdominal pain, respiratory distress and tachycardia. Radiological and echocardiographic examinations revealed systolic heart failure and pleural/pericardial effusion. He progressed to renal failure and was treated with the diagnosis of MISC. All three patients were discharged from the intensive care unit in good general condition.

The incidence of Multisystem Inflammatory Syndrome in Children in patients referred to pediatric emergency rooms is not far from expected. Most of them have had a history of contact with COVID-19. The diagnostic criteria may be incomplete at the time of presentation. Therefore, in line with global studies, the Iranian Children's Rheumatology Association has used the term certain and probable to describe this syndrome. Rapid diagnosis and timely treatment of these patients with IVIG, corticosteroids or a combination of these two agents, greatly reduces the mortality and complications of the disease.

Keywords: COVID-19, Multisystem Inflammatory Syndrome in Children, MISC, Fulminant Hepatic Failure, Seizure, Basal Ganglia, Heart Failure, Renal Failure.

ClinExc 2021;11(44-56) (Persian).

تظاهرات سندرم التهابی چند ارگانی کودکان: گزارش سه مورد

میثم شریفزاده^۱، فاطمه تحقیقی شریبان^۲، مونا جهانگیریان^۳، بهاره یغمائی^۴، سید عباس حسینی^۱، زینب نجفی^۱، بهداد قریب^۱، لیلی طاهرنیا^۱، آناهیتا مجمع^۱، فرزانه بیرامی^۱، زینب پورهادی^۱، مستانه مقتدری^۴، مسعود محمدپور^۱

چکیده

در بهار ۲۰۲۰ و به دنبال شیوع جهانگیری بیماری کووید-۱۹، شکل خاصی از درگیری چندارگانی بدنال مبتلا به این بیماری در کودکان بروز پیدا کرد. در این سندروم هیچ‌یک از ارگان‌های حیاتی اعم از؛ قلب، کبد، کلیه‌ها، دستگاه گوارش و حتی مغز در امان نماندند. با اینکه شدت درگیری در ارگان‌های مختلف در سندرم التهابی چندارگانی کودکان زیاد بود، اما خوشبختانه با درمان با IVIG و کورتیکواستروئید، میزان مرگ و میر کمی داشت. در این نوشتار به معرفی سه بیمار با تظاهرات سه‌گانه‌ای از MISC می‌پردازیم. بیمار اول (پسر ۹ ساله) بدنال تماس با کووید-۱۹ در دو هفته قبل از مراجعه با علائم توامان گوارشی و تنفسی مراجعه کرد و به سمت نارسایی برق‌آسای کبدی رفت. بیمار دوم (شیرخوار ۴ ماهه) با سابقه تماس با کووید-۱۹ و با علائم تب، وضعیت شوک و تشنجات مکرر مراجعه کرد و در بررسی تصویربرداری از مغز درگیری دوطرفه هسته‌های قاعده‌ای را نشان داد. بیمار سوم (پسر ۵/۵ ساله) با علائم درد شکمی، دیسترس تنفسی و تاکی‌کاردی مراجعه کرد. در بررسی‌های رادیولوژیک و اکوکاردیوگرافیک نارسایی سیستولیک قلبی و افیوژن پلور و پریکاردیک نمایان شد و به سمت نارسایی کلیوی پیشرفت کرد و با تشخیص MISC تحت درمان قرار گرفت. هر سه بیمار با حال عمومی خوب از بخش مراقبت‌های ویژه ترخیص شدند. بروز سندرم التهابی چندارگانی کودکان در بیماران مراجعه‌کننده به اورژانس‌های کودکان دور از انتظار نیست. اکثر آن‌ها سابقه تماس با کووید-۱۹ داشته‌اند. ممکن است معیارهای تشخیصی در ابتدای مراجعه این بیماران کامل نباشد. لذا انجمن روماتولوژی کودکان ایران در راستای مطالعات جهانی از اصطلاح قطعی و محتمل برای توصیف این سندرم استفاده کرده است. تشخیص سریع و درمان به‌موقع این بیماران با IVIG، کورتیکواستروئید یا ترکیب این دو از مرگ و میر و عوارض بیماری شدیداً می‌کاهد.

واژه‌های کلیدی: کووید-۱۹، سندرم التهابی چند ارگانی، نارسایی برق‌آسای کبدی، تشنج، هسته‌های قاعده‌ای، نارسایی قلبی، نارسایی کلیوی.

۱. فلوشیپ مراقبت‌های ویژه کودکان، مرکز طبی کودکان، دانشگاه علوم پزشکی تهران، تهران، ایران.
۲. دانشیار روماتولوژی کودکان، مرکز طبی کودکان، دانشگاه علوم پزشکی تهران، تهران، ایران.
۳. متخصص داخلی، بیمارستان بهارلو، دانشگاه علوم پزشکی تهران، تهران، ایران.
۴. دانشیار نفرولوژی کودکان، مرکز طبی کودکان، دانشگاه علوم پزشکی تهران، تهران، ایران.

* نویسنده مسئول: تهران، دانشگاه علوم پزشکی تهران، مرکز طبی کودکان

تاریخ دریافت: ۱۴۰۱/۱/۱۰ تاریخ ارجاع جهت اصلاحات: ۱۴۰۱/۲/۲۰ تاریخ پذیرش: ۱۴۰۱/۳/۱۱

Email:mmpour@tums.ac.ir

مقدمه

چند ماه پس از پیدایش عفونت SARS-COVID-19، تابلوی بالینی چندسیستمی خاصی در سراسر دنیا شروع به تظاهر نمود که ابتدا با تظاهرات بالینی بیماری کاوازاکی همسانی داشت. در میانه آوریل ۲۰۲۰ پزشکان کودکان و متخصصین مراقبت‌های ویژه کودکان در انگلستان متوجه شدند که تعدادی از بیماران‌شان دچار یک وضعیت التهابی شدید شدند که در بعضی موارد همراه تابلوی بالینی شوک بود (۱). آن‌ها متوجه شدند که این بیماری نوظهور علائم مشترکی از بیماری کاوازاکی، سندروم شوک همراه کاوازاکی و سندروم شوک توکسیک به همراه داشت. در اولین گزارش این ۸ بیمار (سنین ۱۴-۴ ساله)، تابلوی بالینی مشترک شامل؛ تب، اسهال غیرخونی، درد شکمی، راش پوستی، التهاب ملتحمه چشم، استفراغ و سردرد بود. علت‌های ارجاع این بیماران به بخش مراقبت‌های ویژه^۱ کودکان کاهش فشارخون، تاکی کاردی، تاکی پنه و افزایش کار تنفس بود، در حالی که در بدو مراجعه به ICU شواهد هیپوکسمی به صورت افت SO_2 مشهود نبود. در بررسی‌های دیگر پاراکلینیک شواهد نارسایی قلبی بصورت نارسایی بطن چپ یا راست، اکتازی عروق کرونر، آسیت و افیوژن پلور در این بیماران مشاهده شد. یافته‌های آزمایشگاهی مشترک در این بیماران شامل افزایش مارکرهای التهابی (فریتین و CRP)، افزایش D-Dimer، افزایش Troponin و Pro BNP، کاهش آلبومین و ترومبوسیتوپنی بود. نکته قابل توجه این بود که تمام این بیماران تست PCR کووید منفی داشتند. هیچ ارگانیسیم ویروسی یا باکتریال از این بیماران گزارش نشد. تمام این بیماران با IVIG تحت درمان قرار گرفتند و به جز یک بیمار، بقیه ۷ بیمار زنده ماندند (۱).

به فاصله کمی از این گزارش اولیه، گزارشات متعدد از امریکا (۷)، سوییس (۶)، ایتالیا (۱۱)، ایران (۲) و سایر نقاط دنیا منتشر و بر وجود چنین سندرومی با درگیری التهابی چندارگانی صحه گذاشت.

در گزارش منتشر شده از ایران (۲)، سه بیمار با تابلوی مشترک؛ تب، تظاهرات پوستی و چشمی و درد شکمی گزارش شدند. از این سه بیمار، دو بیمار با شک به آپاندیسیت حاد تحت سونوگرافی و سی تی اسکن شکم قرار گرفتند و در نهایت هر سه بیمار با درمان دارویی و با حال عمومی خوب مرخص شدند. همچنین در گزارشی دیگر از ایران (۳)، یک دختر ۵ ساله به فاصله دو ماه از گزارش پزشکان انگلیسی با تشخیص سندروم التهابی چندارگانی معرفی شد. تب، اسهال، استفراغ و درد شکمی تابلوی بالینی اصلی بود که بدنبال آن راش پوستی، کنژنکتیویت و ادم اندام‌ها به بیماری اضافه شد. علاوه بر یافته‌های آزمایشگاهی موید التهاب سیستمیک، در این بیمار افزایش آنزیم‌های کبدی، افزایش کراتینین و هیپوناترمی نیز مشاهده شد. اختلال سیرکولاسیون و شوک که پاسخ مناسبی به IVIG و اینوتروپ داد نیز به یافته‌های بالینی اضافه شد. در اکوکاردیوگرافی اولیه شواهدی از اختلال عملکرد بطنی یا اکتازی کرونر مشهود نبود. نهایتاً این بیمار با دو نوبت درمان IVIG و آسپرین با حال عمومی خوب مرخص شد.

تا اواخر تابستان ۲۰۲۰ واژه سندروم التهابی چندارگانی کودکان^۲ جای خود را در مقالات و نوشته‌ها بخوبی باز کرد و گایدلاین‌های تشخیصی و درمانی متعدد از جای جای دنیا صادر شد و مکانیسم مداخله سوپرآنتی‌ژن‌ها با عنوان علت احتمالی مطرح شد (۴). تفاوت‌های بنیادی کلینیکی و پاراکلینیکی بین سه بیماری MISC، سندرم شوک توکسیک^۳ و کاوازاکی تشریح شد و درمان با کورتیکواستروئید، IVIG، آسپرین و عوامل ضدانعقاد به عنوان بدنه اصلی درمان MISC شناخته شد (۴). در این نوشته قصد آن داریم با معرفی سه بیمار، تابلوهای بالینی اصلی MISC را در کودکان از چهار منظر درگیری کبدی، کلیوی، قلبی و مغزی معرفی نماییم.

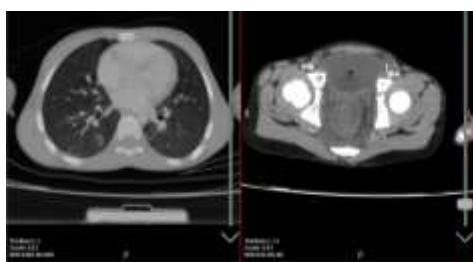
در این مقاله به گزارش وضعیت سه بیمار با تظاهرات متفاوت از MISC می‌پردازیم. هدف از این گزارش،

^۲. MISC

^۳. TSS

^۱. ICU

مارکرهای التهابی افزایش داشت که سهم CRP در این میان بیشتر از ESR بود (ESR=23 و mg/DI و CRP=161). عملکرد قلب در اکوکاردیوگرافی و حجم ادرار نرمال بود. در روز دوم بستری، بیمار از درد شکمی شکایت داشت که در معاینه تندرینس شکم بعلاوه گاردینگ، قابل ملاحظه بود. جهت بیمار سی تی اسکن شکم درخواست شد که شواهد درگیری التهابی رکتوم و ایلئوم ترمینال مشهود بود (شکل شماره ۱).



شکل شماره ۱:

- سمت راست: ضخامت شدید دیواره رکتوم و سیگموئید که نشاندهنده پروکتیت است و باعث جابجا شدن مثانه به سمت آترولترال و احتباس مثانه شده است. تغییرات التهابی اطراف رکتوم مشهود است.
- سمت چپ: بستره ریه‌ها در اکثر مناطق پاک است. تصویر دو ناحیه مشکوک به نمای Ground Glass در سگمان‌های خلفی ریه راست دیده می‌شود. اندازه قلب و مدیاستن نرمال است. افیوژن پلوروپریکار دیال دیده نمی‌شود.

با توجه به بدتر شدن حال عمومی رژیم آنتی‌بیوتیکی به ترکیب وانکومايسين، تازوسين و مترونیدازول تغییر کرد و به دلیل مثبت شدن کشت خون با سودومونا آئروژینوزا، آمیکاسین نیز به رژیم آنتی‌بیوتیکی اضافه شد و با توجه به $ANC < 500$ جهت بیمار GCSF شروع شد. مشاوره جراحی برای بیمار درخواست شد که نیاز به جراحی شکمی R/O شد. با توجه به افزایش آنزیم‌های کبدی (AST=1680 و ALT=2150) بررسی کامل MISC برای بیمار انجام گرفت و بدلیل بیش از ۱۰ برابر شدن افزایش آنزیم‌های کبدی، رمدسیور قطع شد. آزمایش PCR کووید بیمار منفی گزارش شد. سونوگرافی شکم، اکوی Coarse کبد را مشخص ساخت اما ضایعه فضاگیر، هیدروپس کیسه صفرا و اکتازی مجاری صفراوی موجود نبود. بدلیل تکمیل

تاکید بر این مهم است که تظاهرات MISC می‌تواند گول‌زننده و آتپیک باشد و شروع زودرس درمان موجب بهبود کامل بیمار خواهد شد، بدون اینکه به سمت مداخلات پیچیده‌تر درمانی نظیر پیوند کبد و یا درمان جایگزینی کلیه به صورت مداوم^۴ پردازیم.

۱. معرفی بیمار اول

بیمار پسر ۹ ساله با سابقه لکوپنی گذرا از ۴ سال پیش، در پاییز ۱۴۰۰ به علت؛ سرفه، تهوع و استفراغ، تنگی نفس، تب و بی‌حالی به اورژانس مراجعه کرد. سابقه بیماری کبدی شناخته شده نداشت. در خانواده شرح حالی از درگیری کبدی یا بیماری متابولیک کبد و یا بیماری عفونی کبد وجود نداشت.

چندین نوبت سابقه بستری بدلیل لکوپنی گذرا وجود داشت و تشخیص هماتولوژیک و یا ایمونولوژیک خاصی مطرح نشده بود. والدین منسوب نبودند. سابقه تماس با کووید حدود دو هفته قبل از مراجعه وجود داشته است. علائم حیاتی اولیه شامل:

PR	130/min
BP	85/60 mmhg
T	38°C
RR	25/min
SO2	98%

در معاینات اولیه سمع ریه‌ها پاک و سمع قلب نرمال بود. نبض‌های محیطی ملموس بودند. بیمار علائم نورولوژیک مثبت نداشت. با توجه به تنگی نفس، بی‌حالی و پیشرفت به سمت Mild Respiratory Distress به ICU منتقل شد و تحت درمان با اکسیژن با ماسک قرار گرفت. با توجه به لکوپنی و لنفوپنی بیمار به اتاق ایزوله منتقل شد. در سی‌تی‌اسکن قفسه‌سینه و ریه‌ها گزارش قطعی درگیری ریه‌ها به نفع کووید ارائه نشد. مع الوصف درمان اولیه با سفتازیدیم، ونکومايسين و رمدسیور برای بیمار شروع شد. همچنین دگزامتازون و ویتامین C نیز به رژیم درمانی اضافه شد. اولین آزمایشات در PICU نشان دهنده اختلال عملکرد کلیه بود (GFR=44 و Cr=1mg/dl). همچنین

۴. CRRT

به بخش منتقل شد. علايم حياتي بيمار هنگام انتقال به بخش به شرح زير بود:

PR	82/min
BP	116/86 mmhg
T	38°C
RR	20/min
SO2	95%

در روزهاي آخر بستري بيمار به تدریج دوز پردنيزولون کاهش پيدا كرد و سرانجام بيمار با حال عمومي خوب ۲۱ روز پس از مراجعه از بيمارستان مرخص شد. در مراجعات پيگيري بعدي علائمي از عود بيماري كبدي مشاهده نشد.

در سير بستري بيمار بررسي كامل از نظر ساير علل هپاتيت برق آسا نظير؛ سرولوژی؛ هرپس سيمپلكس و وروس^۸، و وروس نقص ايمني انساني^۹، واریسلا زوستر، و وروس ابشتاین بار^{۱۰}، و وروس هپاتيت A^{۱۱}، و وروس هپاتيت B^{۱۲}، و وروس هپاتيت C^{۱۳}، سیتومگالوویروس^{۱۴} صورت گرفت كه منفي بود. بررسي متابوليك از نظر تيروزينمي، آمینواسیدوپاتي، گالاكتوزمي، ارگانيك-اسيدمي، هپيرآمونمي اوليه و ویلسون و هپاتيت اتوایميون صورت گرفت كه منفي بود. بررسي نقص ايمني نیز تشخيص خاصی به دست نداد. همچنين نارسايي گذرای كليوي با اقدامات حمايتي درمان شد و بيمار نياز به دياليز يا CRRT^{۱۵} پيدا نكرد. در سير بستري عملكرد قلب نرمال بود. اختلال عملكرد LV يا RV و يا اکتازی عروق كرونر و يا افیوژن پريكارد مشاهده نشد.

معرفی بيمار ۲:

بیمار شیرخوار ۴ ماهه مورد احتمالی فیروز کیستیک^{۱۶} بدون سابقه بيماري قلبي، نورولوژيك و يا تشنج، در ابتدای زمستان ۱۴۰۰، با سابقه تماس با فرد مبتلا به كويد-۱۹؛ تب، كم آبي، کاهش حجم ادرار،

معیارهای تشخيصی MISC برای بيمار پالس كورتیکواستروئيد، متیل پردنيزولون به میزان 20 mg/kg/day برای ۴ روز به همراه IVIG به میزان 1 gr/kg/day برای ۲ روز متوالي تجویز شد. همزمان با توجه به تکميل تشخيص نارسايي حاد كبدي، اقدامات اوليه آماده سازی بيمار برای پیوند كبد درخواست شد. ساير اقدامات حمايتي نظير؛ اصلاح اختلال الكتروليت و اسيد و باز، اصلاح هپوگليسمي، هپوآلبومينمي، هپوكلسمي، هپومينزمي، هپوفسفاتي و هپوناترمي، اصلاح اختلال انعقادي، لاکتولوز و Rifaximin نیز در دستور دارويي بيمار قرار گرفت.

۴۸ ساعت پس از بستري در ICU بيمار دچار ركتوراژي شد كه با درمان اختلال انعقادي با FFP و ويتامين K پس از ۲۴ ساعت بهبود حاصل شد. بررسي از نظر كلستيريديوم ديفيسل منفي بود. به تدریج تغذيه دهاني برای بيمار شروع شد. در طول اين مدت به جز مختصري کاهش سطح هوشیاری در ۲۴ ساعت اول بستري در ICU مشكل نورولوژيك ديگري عارض نشد. سي تی اسكن مغز نرمال بود و بيمار هرگز نياز به حمايت تنفسي با ونتیلاسیون غيرتهاجمي^۵ يا انتوباسيون و ونتیلاسیون مكانيكي پيدا نكرد. همچنين بررسي ساير علل نارسايي برق آساي كبدي به موازات اقدامات درمانی صورت گرفت كه تشخيص اتیولوژيك خاصی پيدا نشد. مشاوره چشم از نظر حلقه حلقه كيزر فلشر^۶ منفي بود. آسپيراسيون مغز استخوان نرموسلولار بود و نکته خاص پاتولوژيك نشان نداد و در بررسي های ایمونولوژيك، CD Marker ها و نیتروبولوترازولیوم^۷ نرمال بودند.

حدود يك هفته پس از بستري در ICU و انجام اقدامات درمانی مذکور، آرام آرام آنزيم های كبدي سير نزولي پيدا كرد. عملكرد كليه بهبود يافت و اختلالات الكتروليتي و اسيد و باز نیز اصلاح شدند و نهايتا يك هفته پس از بستري در ICU بيمار با حال عمومي خوب

8. HSV

9. HIV

10. EBV

11. HAV

12. HBV

13. HCV

14. CMV

15. Continuous Renal Replacement Therapy

16. CF

5. NIV

6. KF

7. NBT

شکل شماره ۲:

- سمت راست: ضایعات اپاسیتی Ground Glass دوطرفه سابپلورال دیده می‌شود که ممکن است در زمینه پنومونی کووید-۱۹ باشد.
- سمت چپ: هیپودانسته دوطرفه متقارن در هسته‌های قاعده‌ای با حداکثر درگیری پوتامن و سر هسته Caudate دیده می‌شود.

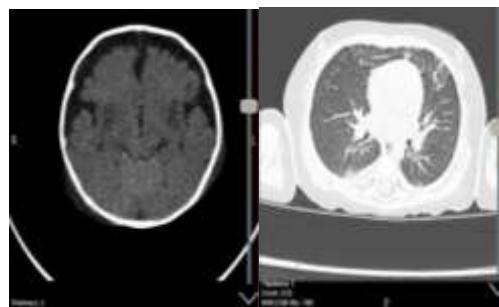
۲۴ ساعت پس از بستری در اورژانس بیمار به ICU کووید منتقل شد و سایر درمان‌ها مبتنی بر درمان تشنج‌ها، آنتی‌بیوتیک، رمدسیویر، انوکسپارین و دگزامتازون تداوم یافت. LP شد و منگوانسفالیت میکروبی یا ویروسی R/O شد. ۷۲ ساعت پس از انتقال به ICU، تشنج‌های بیمار کاملاً کنترل شد و انفوزیون وازوپرسور و میدازولام و آنالژزیک قطع شد. لذا نقشه جداسازی از ونتیلاتور و خروج لوله تراشه کشیده شد و بیمار در روز چهارم اقامت در ICU، اکستوبه شد و تحت NIV قرار گرفت. پس از گذشت ۷۲ ساعت و کم کردن NIV Setup بیمار از NIV جدا شد و تنفس خودبخودی موثر تحت اکسی هود تداوم یافت.

دگزامتازون از شروع بستری در ICU به مدت ۱۰ روز تداوم یافت. اقامت بیمار در ICU به مدت ۲ هفته به طول انجامید و پس از آن با حال عمومی خوب، هوشیاری و وضعیت نورولوژیک قابل قبول، توانایی تغذیه مناسب و بدون نیاز به NIV یا اکسیژن تکمیلی به بخش منتقل شد. در مراجعه بعدی بیمار در حدود یک ماه بعد، وضعیت نورولوژیک از لحاظ تکاملی تقریباً نرمال بود. مختصری تاخیر تکاملی موتور(نشستن بدون کمک کمی تاخیر داشت) وجود داشت. والدین شکایتی از عود تشنجات نداشتند و اسپاستیسیته مشهود نبود. در سایر بررسی‌های انجام شده برای بیمار عملکرد قلبی و قطر کرونرها در اکوکاردیوگرافی نرمال بود. بررسی متابولیک و میتوکندریال موید بیماری خاصی نبود و پروفایل ایمنی بیمار نرمال گزارش شد. علیرغم منفی بودن تست عرق، بررسی ژنتیک CF برای بیمار درخواست شد.

بی‌حالی و وضعیت شوک به همراه ضایعات پوستی بدون ادم اندامی به اورژانس مراجعه کرد. در هنگام مراجعه دیسترس تنفسی، تاکی‌پنه، علائم نارسایی قلبی و ارگانومگالی نداشت ولی بتدریج دچار تاکی‌پنه، دیسترس تنفسی و رتراکسیون ساب‌کوستال شد و هپاتومگالی حدود ۲-۱ سانتی‌متر زیر لبه دنده پیدا کرد. علائم حیاتی در هنگام مراجعه شامل:

PR	132/min
BP	85/55 mmhg
T	38°C
RR	30/min
SO2	99%

ابتدا بیمار تحت درمان اصلاح کم‌آبی، وازوپرسور و آنتی‌بیوتیک قرار گرفت. در آزمایشات اولیه آلکالوز متابولیک، هیپوکالمی، هیپوناترمی ($\text{Na} = 108 \text{mEq/dL}$) مشهود بود که درمان اصلاحی گذاشته شد. ساعتی پس از بستری در اورژانس دچار چندین نوبت تشنج تونیک‌کلونیک شد که بلافاصله سالین ۳ درصد برای بیمار تجویز شد. همچنین به دلیل تکرار تشنج‌ها، درمان با فنوباریتال و لوتیراستام شروع شد و سفوتاکسیم و وانکومایسین جهت درمان امپریکال عفونت‌های سیستمیک تجویز شد. به دلیل ادامه تشنج‌ها و پیشرفت به سمت استاتوس تشنج بیمار انتوبه شد و درخواست سی‌تی‌اسکن اورژانس مغز و ریه‌ها گردید. در سی‌تی‌اسکن مغز ضایعات دوطرفه هسته‌های قاعده‌ای مشاهده شد. سایر آزمایشات موید لنفوپنی، افزایش آنزیم‌های کبدی و PCR مثبت کووید بود (شکل شماره ۲).



معرفی بیمار ۳:

بیمار پسر ۵/۵ ساله، در انتهای زمستان ۱۴۰۰، با حال عمومی بد و شکایت؛ تب، درد شکم، اولیگوری، تاکی‌پنه، تاکی‌کاردی و استفراغ به اورژانس مراجعه کرد. سابقه تماس با کووید-۱۹ نداشت. علایم حیاتی اولیه شامل:

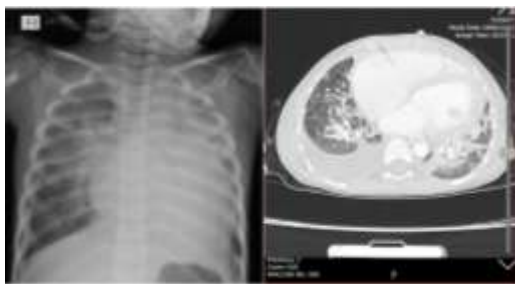
PR	130/min
BP	125/90 mmhg
T	38°C
RR	30/min
SO2	97%

در معاینات اولیه تاکی‌کارد و تاکی‌پنه بود. سمع ریه‌ها طبیعی بود. شکم نرم بود و ارگانومگالی لمس نشد. تدرنس جنرالیزه متوسط وجود داشت. کونژنکتیویت، ادم اندامی و استیگماتای کبدی مشهود نبود. جهت بیمار درمان Supportive اولیه، آنتی‌بیوتیک وسیع‌الطیف و مایعات وریدی گذاشته شد. مشاوره جراحی، گرافی قفسه‌سینه، سونوگرافی و سی‌تی‌اسکن شکم و ریه‌ها و اکوکاردیوگرافی انجام شد.

در CXR پلورال افیوژن سمت راست گزارش شد. کاردیومگالی و برجستگی ناف هر دو ریه به نفع نارسایی قلبی بود. سونوگرافی شکم مایع آزاد خفیف و ادم کیسه صفرا را نشان داد. در اکوکاردیوگرافی به جز پلورال افیوژن سمت راست و نارسایی خفیف میترال و تریکوسپید نکته دیگری مشاهده نشد.

ساعتی بعد بیمار دچار تشدید دیسترس تنفسی شد و تحت NIV قرار گرفت. بدلیل عدم پاسخ به NIV و ارتوپنه شدید بیمار انتوبه شد و تحت تهویه مکانیکی قرار گرفت. در تکرار گرافی قفسه‌سینه افزایش قابل‌توجه سایز قلب، پریکاردیال افیوژن، افزایش کدورت‌های پاراهیلار دوطرفه و همچنین کدورت‌های رتیکولر در زمینه هر دو ریه‌ها مشهود بود که مجموعاً مطرح‌کننده نارسایی حاد قلب به همراه احتقان و ادم ریه بود. مجدداً پس از ۱۲ ساعت اکوکاردیوگرافی انجام شد. کاهش عملکرد قلب در حد $LVEF = 45\%$ (کسر جهشی بطن چپ) و افیوژن پریکارد مشاهده شد. همچنین افیوژن پلور شدید در سمت راست و خفیف‌تر

در سمت چپ و اکتازی قابل‌توجه کروئرن نیز مشهود بود. مجموعه یافته‌های فوق بعلاوه افزایش شدید D-Dimer، اسید اوریک، کراتینین، PT Protrombin، Troponin، Time و لنفوبنی همراه افزایش شدید آنزیم‌های کبدی، لاکتات‌دهیدروژناز^{۱۷}، کراتین فسفوکیناز^{۱۸}، CK MB، کراتیریای تشخیصی MISC را کامل نمود. لذا علاوه بر درمان نارسایی قلبی با دوپامین، میلرینون و لازیکس، پالس‌متیل‌پردنیزولون نیز برای بیمار شروع شد. در ادامه سیر بیماری، بیمار به سمت اولیگوری رفت که Trial لازیکس برای بیمار پاسخگو نبود لذا بیمار کاندید دیالیز صفاقی شد. در اورژانس سی‌تی‌اسکن ریه‌ها و شکم برای بیمار انجام شد. افیوژن پلورال متوسط تا شدید در سمت راست همراه افیوژن پریکارد متوسط، ادم ریوی منتشر، دیلاتاسیون ورید اجوف تحتانی و وریدهای هپاتیک، کبد محتقن، کیسه صفرای هیدروپتیک، آسیت، اسپلنومگالی، ادم و افزایش ضخامت جدار ری لوپ‌های روده در سی‌تی‌اسکن گزارش شد. به درمان‌های بیمار کاپتوپریل، آلپورینول، بیکرنات سدیم و ترانسفوزیون خون نیز اضافه شد (شکل شماره ۳).



شکل شماره ۳:

- شواهد کاردیومگالی قابل‌توجه و افیوژن پلورال سمت راست و بلات بودن زاویه جنبی چپ، برجستگی ناف هر دو ریه و کدورت‌های اینترستشیال به نفع ادم و Heart failure دیده می‌شود. Consolidation فضای هوایی پاراهیلار دوطرفه و مرکزی و آپاسیته‌های شیشه‌مات^{۱۹} به همراه افزایش ضخامت دیواره بین لوبی^{۲۰} نیز مشاهده می‌گردد.

۲۴ ساعت پس از ورود بیمار به اورژانس، بیمار با تابلوی بالینی افیوژن متوسط تا شدید پلور، مایع شکم و لگن و

17. LDH

18. CPK

19. Ground Glass

20. Interlobar Septum

کاندید Weaning از ونتیلاتور شد و در فردای آن روز از ونتیلاتور جدا و سپس اکستوبه شد. پالس کورتون از شروع تا ۵ روز ادامه یافت و سپس قطع و درمان نگهدارنده پردنیزولون جایگزین شد. در روز هفتم بیمار هوشیار شد در حالی که کراتینین به 0.8 رسیده بود. سپس بیمار به سمت هیپرتانسیون رفت که لابتالول برای بیمار شروع شد. اکوکاردیوگرافی مجدد LVEF (کسر جهشی بطن چپ) را حدود 60 درصد نشان داد. افیوژن پریکارد و پلور کاهش یافته بود. حجم مایعات دریافتی بیمار کاهش یافت. تغذیه از راه دهان شروع و افزایش یافت و برای پرفشاری خون علاوه بر لابتالول، آملودیپین و آلداکتون تداوم یافت. در روز هشتم تنگی نفس و ارتوپنه بهبودی واضح یافت و برای اولین بار پس از ده روز از مراجعه به بیمارستان، بیمار توانست به راحتی دراز بکشد و بخوابد. ادم صورت نیز کاهش یافته بود. بیمار با قرص پردنیزولون 10 mg/po/bd به همراه ASA با دوز 100 mg/day برای ۳ روز و سپس 5 mg/kg/day به بخش منتقل شد. هنگام فرستادن بیمار به بخش وی تحت درمان با هیدرالازین، لابتالول، لازیکس، ASA، آمیلودیپین، آلداکتون و پردنیزولون بود. نهایتاً پس از ۴ روز اقامت در بخش با همان دستورات دارویی خوراکی و با فشارخون برابر با $120/80 \text{ mmhg}$ و کراتینین برابر با 0.5 و تست‌های عملکرد کبدی معادل $ALT=98$ و $AST=35$ مرخص شد.

بحث

بیماری کووید-۱۹ ابتدا با درگیری ریوی خود را نشان داد اما چند ماه پس از شروع بیماری گزارش‌هایی از کودکان منتشر می‌شد که بیماری، خود را با شوک، میوکاردیت و علائم متفاوتی از التهاب چندارگانی معرفی می‌کرد(۵). ابتدا تصور می‌شد که بیماری SARS-COV-2 می‌تواند باعث واسکولیت شود و این برخلاف تصور شایعی بود که مطرح می‌کرد بیماری کووید-۱۹ در کودکان فقط به صورت خفیف برگزار

پریکارد، درگیری کلیوی(افزایش کراتینین و اولیگوری)، درگیری کبدی(افزایش LFT)، درگیری ریه و درگیری قلب(کاهش EF و شواهد نارسایی LV)، به همراه کاهش پلاکت با تشخیص MISC در حالی که انتوبه و تحت Mechanical Ventilation بود وارد ICU شد. هنگام ورود به ICU حجم ادرار در حد 0.6 cc/kg/hr بود. Cr از 0.8 به 1.4 رسیده بود. به دلیل اینکه با تجویز مجدد لازیکس با دوز بالا ادرار برقرار و حجم آن به 1.1 cc/kg/hr رسید، برای دیالیز دست نگه داشته شد. اما نهایتاً ۴۸ ساعت پس از ورود به ICU، بدلیل تداوم کاهش حجم ادرار و عدم پاسخ به دیورتیک، دیالیز صفاقی شروع شد. پالس متیل پردنیزولون به میزان 20 mg/kg/day برای ۵ روز به همراه IVIG به میزان 500 mg/kg/day برای دو روز متوالی برای بیمار گذاشته شد.

تا آن زمان بیمار تحت درمان با میلرینون، دوبوتامین، میدازولام، فنتانیل، آلداکتون، انوگسپارین، آلپورینول، کاپتوپریل، پالس متیل پردنیزولون، IVIG به همراه آنتی‌بیوتیک‌های وسیع‌الطیف و درمان‌های حمایتی (پکد سل، FFP، پلاکت) بود. حجم سرم براساس میزان دفع آب نامحسوس بعلاوه برون‌ده ادراری بعلاوه نیمی از بیلان مثبت دیالیز صفاقی محاسبه و هر ۶ ساعت جایگزین می‌شد. همچنین تغذیه انترال نیز از طریق NGT برای بیمار شروع شد. در روز چهارم اقامت بیمار در ICU آرام آرام اوضاع بهتر شد. در گرافی قفسه سینه شواهد کاهش احتقان ریوی مشاهده شد. علائم حیاتی بهتر شد و شامل موارد ذیل بود:

BP	102/57 mmhg
HR	102/min
SO2	99%

در روز پنجم اقامت در ICU با بهبود عملکرد قلبی، آرام آرام میلرینون و دوبوتامین کاهش دوز داده شد و سپس قطع شد. در روز ششم بهبودی واضح در EF دیده شد. ادرار در حد 1.5 cc/kg/hr برقرار شد. کراتینین و تست‌های عملکرد کبدی نیز کاهش یافت. لذا بیمار

LDH و هایپوآلبومینمی، لنفوپنی و درگیری حداقل دو ارگان شامل؛ پوست و مخاط، قلب، اختلال انعقادی، دستگاه گوارش، دستگاه تنفسی، کلیه و سیستم عصبی مرکزی می‌باشد. در MISC قطعی همه این معیارها لازم است. اما کودکی که معیارهای بالینی درگیری دو ارگان را ندارد ولی تب بیش از ۳ روز و یکی از موارد درگیری پوستی و مخاطی یا گوارشی یا نورولوژیک را بروز می‌دهد هم باید به‌عنوان MISC مشکوک تلقی شود و مورد بررسی قرار بگیرد. طبق معیارهای انجمن روماتولوژی کودکان ایران تمام ۳ بیمار ما در حیطه تشخیصی MISC قرار می‌گرفتند. در یک بیمار تشخیص MISC قطعی بود ولی دو بیمار دیگر تشخیص MISC مشکوک داشتند. هر سه بیمار تحت درمان با کورتیکواستروئید و IVIG قرار گرفتند.

در نوشته Isabelle-Kone-Paut و همکارانش که در June 2020 در مجله بیماری‌های روماتولوژیک و ماسکولواسکتال BMJ پذیرش و تحت چاپ قرار گرفت، توصیه شد تمام کودکانی که علائم؛ تب، التهاب سیستمیک، رنگ‌پریدگی، اختلال تنفسی، درگیری کبدی و گوارشی پیدا کردند باید بصورت اولیه به ICU ارجاع شوند و درمان عاجل با IVIG به میزان 2 gr/kg برای ایشان شروع شود. همچنین در کودکان چاق با BMI>30 توصیه شد که کاهش ۲۰ درصد از دوز درمانی IVIG عوارض کلیوی را کم می‌کند. درمان با کورتیکواستروئید و anti-IL-1^۳ در حال تحقیق بود(۵). سندرم MISC تظاهرات مشترکی با بیماری کاوازاکی و سندرم شوک توکسیک دارد. اما ابنورمالیتی‌های کروموزومی شیوع زیادی ندارد. درمان MISC شبیه بیماری کاوازاکی و ترکیبی از استروئید، IVIG و عوامل بیولوژیک می‌باشد(۱۲).

در پاره‌ای دیگر از گزارش‌ها(۶)، تظاهرات سندرم التهابی سیستمیک به‌صورت پریتونیت، درگیری روده‌ای یا کبدی و کلیوی خود را نشان داد. بعضی از موارد همراهی تظاهرات سندرم التهابی سیستمیک با تست

می‌شود. در حقیقت تا آن زمان بیماری کووید-۱۹ در شایعترین شکل خود درگیری دوطرفه ریوی به‌صورت نمای شیشه مات دوطرفه و علائم عفونت دستگاه تنفسی فوقانی ایجاد می‌کرد که بسیار ملایم بود و در کودکان مرگ‌ومیر نداشت(۵). اما مشکل از آنجا شروع شد که کووید-۱۹ بصورت ضایعات پوستی تظاهر کرد و به سمت میوکاردیت و علائمی نظیر سندروم شوک توکسیک پیشرفت کرد. علائمی که بسیار زیاد شبیه بیماری کاوازاکی بود(۵). نهایتاً تا انتهای تابستان ۲۰۲۰ این وضعیت جدید تحت عنوان سندرم هیپرانفلاماتوار^{۲۱} با درگیری چندارگانی در متون جای خود را باز کرد. اکثر این کودکان تب، ضایعات پوستی، کوئزیکتیویت دوطرفه، ادم اندام‌ها و تظاهرات گوارشی داشتند. اما فنوتیپ خفیف‌تری از این بیماری نیز وجود داشت که بیشتر تظاهرات گوارشی داشت و کمتر عوارض قلبی و میوکاردیت را بروز می‌داد(۵). در بعضی دیگر نیز تظاهراتی شبیه سندروم فعالیت ماکروفاژی^{۲۲} دیده می‌شد(۵). در تمام موارد فوق درمان اولیه با IVIG باعث اثرات ضد التهابی بسیار قوی می‌شد. MISC معمولاً ۲-۴ هفته پس از عفونت حاد کووید-۱۹ بروز می‌کند اما ممکن است همه بیماران شرح‌حال واضحی از بیماری کوید را ندهند. معیارهای تشخیصی MISC توسط انجمن روماتولوژی کودکان ایران مورد تایید قرار گرفته و به این واسطه MISC به دو دسته مورد قطعی و مورد مشکوک طبقه‌بندی می‌شود(۱۱). طبق معیارهای تشخیصی، مورد قطعی MISC شامل سن زیر ۲۱ سال، تب بیش از سه‌روز، شواهد عفونت قبلی کووید-۱۹ شامل PCR یا سرولوژی مثبت و یا سابقه تماس با فرد شناخته شده طی ۴ هفته گذشته است. همچنین عدم توجه علائم بیمار با عفونت یا تشخیص دیگر و همچنین شواهد آزمایشگاهی التهاب لازم است. این شواهد مشتمل بر افزایش ESR، CRP، Pro Calcitonin، افزایش فیبرینوژن، فریتین، D-Dimer،

²¹. Hyper Inflammatory Syndrome

²². MAS

²³. Anakinra

علایم شکمی، مقلد پریتونیت است. این علایم ممکن است در حضور تست مثبت یا منفی کووید-۱۹ باشد. تظاهرات این سندرم با چهار بیماری دیگر شامل؛ بیماری کاوازاکی، سندروم شوک توکسیک استافیلوکوکی یا استرپتوکوکی، سپسیس باکتریال و سندروم فعالیت ماکروفاژی همپوشانی دارد (۶). مکانیسم آسیب قلبی و شوک مرتبط با کووید-۱۹ ناشناخته است. حمله مستقیم ویروسی، واکنش ایمنولوژیک و التهاب وابسته به سیتوکین مطرح شده است. بنظر می‌رسد رهایش سیتوکینی یک عامل اتیولوژیک اصلی در اختلال عملکرد چند ارگانی در بیماران کووید-۱۹ باشد و همراه با اختلال عملکرد سایر ارگان‌ها، عملکرد میوکارد را تضعیف نماید (۷).

از طرف دیگر درمان سندرم سپسیس مرتبط با خود بیماری کووید-۱۹ مشتمل بر؛ رمدسیویر، کورتیکواستروئید، پلاسمای فاز نقاهت، IVIG، تعویض پلازما، در گایدلاین^{۲۶} SCC همپوشانی وثیقی با درمان اختلال عملکرد قلبی مرتبط با سپسیس داشت (۸-۹). به طوری که در اکثر این بیماران علاوه بر درمان‌های حمایتی سندروم التهابی چندسیستمی درمان استاندارد کووید-۱۹ نیز به کار می‌رفت. تظاهرات نورولوژیک سندرم التهابی چندسیستمی به همراهی تظاهرات قلبی، پوستی و گوارشی مطرح‌کننده دست‌اندازی ویروسی یا واکنش ایمنی‌زایی ویروس به سیستم عصبی مرکزی بود. نظریه حمله سوپر آنتی‌ژنی در مقاله‌ای در ژورنال آلرژی و ایمونولوژی بالینی در ژانویه ۲۰۲۱ مطرح شد (۴). تظاهرات نورولوژیک، سایکولوژیک و درگیری CNS در MISC برخلاف سندروم شوک کاوازاکی و خود بیماری کاوازاکی خودنمایی کرد (۴).

بعضی از کودکان دچار MISC دچار سمپتوم‌های نورولوژیک می‌شوند. این سمپتوم‌ها شامل؛ سردرد، کاهش سطح هوشیاری و کونفوزیون می‌باشند. عوارض نورولوژیک مشابهی در بالغین مبتلا به کووید-۱۹ نیز دیده شده است. مکانیسم‌های پاتولوژیک منجرشونده

مثبت کووید و تظاهرات ریوی تعجب‌برانگیز بود. چرا که گزارشات دیگر بین درگیری ریوی و تظاهرات التهابی سیستمیک تفاوت زمانی حدوداً یک‌هفته وجود داشت. افزایش لاکتات، افزایش مارکرهای التهابی، لنفوسیتونی، تظاهرات غیراختصاصی عکس قفسه‌سینه در حضور تست کووید مثبت و پیشرفت به سمت شوک سپتیک جبران شده در یک بیمار ۱۲ ساله دیده شد. اما کودک ۱۰ ساله دیگر در کنار تظاهرات التهاب چندسیستمی، Consolidation لوب‌فوقانی ریه راست به همراه ایلئوکولیت بروز داد و تشخیص آپاندیسیت Reactive مطرح شد. وی تحت درمان با آزیترومایسین، هیدروکسی‌کلروکین و ونتیلاسیون غیرتهاجمی^{۲۴} قرار گرفت و عمل جراحی انجام نشد. در این بیمار تست PCR Covid 19 منفی شد (۶).

کودک ۱۰ ساله دیگر (۶)، در کنار تظاهرات سندروم التهابی چندسیستمی شامل؛ شوک هیپوتانسیون، تب، استفراغ، درد شکمی، تاکی‌پنه و تاکی‌کاردی، شواهد نارسایی حاد کلیه و کلستاز از خود بروز داد. تست کووید-۱۹ و همچنین تست‌های PCR ویروسی دیگر منفی بود. این بیمار به دلیل عدم پاسخ به تهویه غیرتهاجمی تحت انتوباسیون و ونتیلاسیون مکانیکال قرار گرفت و هیدروکسی‌کلروکین، آزیترومایسین و anakinra به لیست داروها اضافه شد. به دلیل نارسایی کلیوی دیالیز انجام شد و نهایتاً از ICU مرخص و به بخش منتقل شد (۶). جالب این بود که در سه بیمار فوق که گزارش آن‌ها در July 2020 منتشر شد درمان با IVIG یا کورتیکواستروئید صورت نپذیرفت.

وجود علایم سیستمیک شامل؛ درگیری شکمی، آسیب کبدی و کلیوی، تظاهرات خفیف ریوی و تنفسی و علایم قلبی اساس تشخیصی سندروم التهاب چندسیستمی است. علایم این سندروم شبیه سندرم اختلال عملکرد عضوی متعدد^{۲۵} است (۶). عدم حضور علایم تنفسی، حضور تابلوی بالینی شوک سپتیک و نیز

24. NIV

25. MODS

26. Surviving Sepsis Campaign

به این بیماری مورد پایش قرار گیرند. چشم انداز درمان این بیماران چنانچه در ۲-۳ روز اول تشخیص داده شوند و با IVIG و یا کورتیکواستروئید مورد درمان قرار گیرند عالی است. موارد مرگ و میر این بیماران به شرطی که پروتکل درمانی به دقت و در اسرع وقت اجرا گردد بسیار کم گزارش شده است. پزشکان بیمارستان‌های سطح ۲ و ۳ به محض مواجهه با موارد قطعی و یا مشکوک بهتر است که این بیماران را به مراکز سطح یک که مجهز به آزمایشگاه مجهز و نیز سرویس‌های فوق تخصصی روماتولوژی، قلب و مراقبت‌های ویژه می‌باشد ارجاع دهند. بدیهی است که مراقبت‌های بهداشتی و رعایت پروتکل‌های مبتنی بر فاصله‌گذاری اجتماعی، شرایط قرنطینه و نیز استفاده از ماسک در کنار برنامه جامع واکسیناسیون به کاهش بروز کووید-۱۹ در کودکان و بالطبع MISC کمک خواهد کرد.

به این علائم ناشناخته‌اند. احتمال دارد که سکانس‌های نورو توکسین پروتئین SARS-COV-2-Spike در تظاهرات نورو لوژیک کودکان دچار MISC و بالغین دچار کووید-۱۹ دخالت داشته باشد. MISC شبیه به طوفان سیتوکینی مشاهده شده در بیماران بزرگسال دچار Severe Covid-19 توسط فعالیت SARS-COV-2 spike super antigenTM که متعلق به پروتئین اسپایک ویروس SARS-COV-2 است، واسطه‌گری می‌شود. هم T Cell ها و هم B Cell ها ممکن است توسط SAG تحریک شوند و منجر به پاسخ ایمنی ذاتی گردد. اتوآنتی‌بادی‌های متعددی در کودکان دچار MISC شناخته شده‌اند. وجود این ایمونوگلوبولین‌های اتوآنتی-ژنیک باعث فعال شدن B Cell ها می‌شوند. همچنین T Cell SAG ها می‌توانند با MHC کلاس II روی سطح B Cell ها وارد واکنش شوند و مسیر سیگنال‌های B Cell را تحریک کنند (۴).

MISC قابلیت درگیری تمام ارگان‌ها را دارد و هیچ ارگانی نمی‌تواند از حمله MISC مصون بماند. سه بیمار ما درگیری‌های مغزی، قلبی، کلیوی، کبدی، پوستی و گوارشی داشتند. پزشکان شاغل در دپارتمان اورژانس باید پیگیری نزدیک و دقیقی از کودکان مبتلا به کووید که تب در آن‌ها بیش از سه روز طول می‌کشد داشته باشند. این کودکان ممکن است هنگام ترخیص شرایط پایدار داشته باشند و شواهدی از علائم و نشانه‌های MISC را بروز ندهند (۱۳).

نتیجه‌گیری

آنچه از مرور این سه بیمار و نیز سایر موارد گزارش شده MISC برمی‌آید نشانگر این است که این بیماری توانایی دارد هر ارگانی را درگیر نماید. درگیری ریوی، قلبی، کلیوی، کبدی و مغزی از این دسته‌اند. کودکانی که با تب طول کشیده و یا عود تب پس از بهبود اولیه از کووید-۱۹ مراجعه کرده‌اند به تصریح نوشته‌جات و مقالات و نیز گایدلاین‌های موجود باید دقیقاً از نظر ابتلا

27. SAG

جدول شماره ۱: یافته های آزمایشگاهی بیماران در روز اول مراجعه				
	Case 1	Case 2	Case 3	NL Range
WBC	500→1620	7480	6150	4000-10000 cells/L
Lymph Count	160→840	1680	480	Age dependent
Hb	12.7	12	9.3	11-16 gr/dL
PLT	144000→40000	315000	102000	150000-450000 cells/L
ESR	14→50	5→39	13	0-10 mm/hrs
CRP	117	1	2	<6 mg/dL
PT	31.3	21.9	32.6	<14 seconds
PTT	39	34	44	<45 seconds
INR	2.42	1.65	2.5	0.9-1.1 seconds
Ferritin	2300	5600	57	30-220 micgr/dL
Fibrinogen	428	173	130	150-350 mg/dL
D-Dimer	1912	1246	6279	Neg. : <500 ng/mL
LDH	888	---	2100	5-746 U/L
CPK	127	446	486	24-195 U/L
CKMB	39	153	199	0-24 U/L
Troponin I	0.05	0.2	5.1	0-0.3 ng/mL
BUN	24	10	48	5-20 mg/dL
Cr	1.1	0.6	2	Age dependent(0.3 – 0.7 mg/dL)
Na	128	108	126	135 - 145 mEq/dL
K	3.4	2.1	2.3	3.7 - 5.9 mEq/dL
Ca	7	7.2	---	8.6 – 10.3 mg/dL
P	3.1	2.9	---	3 – 5.4 mg/dL
AST	1680	238	1690	10 – 40 U/L
ALT	2150	178	760	10 – 40 U/L
ALK.P	538	549	345	180 – 1200 U/L
Albumin	2.8	2.8	3.9	3.5 – 5.2 g/dL
Uric Acid	2.8	1.9	8.3	2.2 – 4.7 mg/dL
PH (ABG)	7.25	7.70	7.18	7.35 – 7.45
SO2 (ABG)	98%	99%	93.9%	94% - 99%
HCO3 (ABG)	12.6	30.8	11.6	22-26 mmol/L
Lactate	14	62→14	7	2 – 20 mmol/L
Covid PCR	Neg.	Pos.	Neg.	Neg.
SARS-COV-IgM	0.9	0.1	0.1	Neg. : < 5
SARS-COV-IgG	0.2	0.2	2.7	Neg. : < 5
Procalcitonin	---	0.7	5.7	Neg. : <0.05 ng/mL
NT Pro BNP	---	21.5	>5000→1686	Up to 125 pg/mL
B/C	Pseudomonas aeruginosa	Neg.	Neg.	Neg

References

- Shelley Riphagen, Xabier Gomez, Carmen Gonzalez-Martinez, Nick Wilkinson, Paraskevi Theocharis. shelley.riphagen@gstt.nhs.uk. South Thames Retrieval Service for Children, Evelina London Children's Hospital Paediatric Intensive Care Unit, London SE1 7EH, UK (SR, XG); and Evelina London Children's Hospital, London, UK(CG-M,NW,PT). Hyperinflammatory shock in children during COVID-19 pandemic. *www.thelancet.com*. 2020;395:23.
- Ekbatani MS, Hassani SA, Tahernia L, Yaghmaei B, Mahmoudi S, Navaeian A, Rostamyani M, Zamani F, Mamishi S. Atypical and novel presentations of coronavirus disease 2019: a case series of three children. *British journal of biomedical science*. 2021 Jan 2;78(1):47-52.
- Bahrami A, Vafapour M, Moazzami B, Rezaei N. Hyperinflammatory shock related to COVID-19 in a patient presenting with multisystem inflammatory syndrome in children: first case from Iran. *Journal of paediatrics and child health*. 2020.
- Rivas MN, Porritt RA, Cheng MH, Bahar I, Arditi M. COVID-19-associated multisystem inflammatory syndrome in children (MIS-C): A novel disease that mimics toxic shock syndrome—the superantigen hypothesis. *Journal of Allergy and Clinical Immunology*. 2021 Jan 1;147(1):57-59.
- Koné-Paut I, Cimaz R. Is it Kawasaki shock syndrome, Kawasaki-like disease or pediatric inflammatory multisystem disease? The importance of semantic in the era of COVID-19 pandemic. *RMD open*. 2020;6(2):e001333.
- Dallan C, Romano F, Siebert J, Politi S, Lacroix L, Sahyoun C. Septic shock presentation in adolescents with COVID-19. *The Lancet Child & Adolescent Health*. 2020;4(7):e21-23.

7. Joshi K, Kaplan D, Bakar A, Jennings JF, Hayes DA, Mahajan S, Misra N, Mitchell E, Sweberg TM, Taylor MD, Capone CA. Cardiac dysfunction and shock in pediatric patients with COVID-19. *Case Reports*. 2020;2(9):1267-1270.
8. James D. Fortenberry MD, MCCM . Pediatric Sepsis in the Time of Coronavirus Disease 2019. *Pediatric Critical Care Medicine*. November 2020;21(11): 1020-1021.
9. Weiss SL, Peters MJ, Agus MS, Alhazzani W, Choong K, Flori HR, Inwald DP, Nadel S, Nunnally ME, Schlapbach LJ, Tasker RC. Perspective of the surviving sepsis campaign on the management of pediatric sepsis in the era of coronavirus disease 2019. *Pediatric Critical Care Medicine*. 2020;21(11):e1031.
10. Ziaee V, Assari R, Mamishi S, Zeinaloo A, Mohammadpour M, Malekzadeh I, COVID MC. An algorithmic approach to multisystem inflammatory syndrome in children with COVID-19: tehran children's medical center protocol. *Iranian Journal of Pediatrics*. 2020;30(5).
11. Ajmi H, Besghaier W, Kallala W, Trabelsi A, Abroug S. A fatal toxic shock-like syndrome post COVID-19 infection in a child. *Italian Journal of Pediatrics*. 2021;47(1):1-5.
12. Gámez-González LB, Ramírez-López MJ, Colmenero-Rascón M, Yamazaki-Nakashimada MA. Kawasaki disease shock syndrome in the COVID-19 pandemic. *Cardiology in the Young*. 2022 Mar;32(3):506-507.
13. Greene AG, Saleh M, Roseman E, Sinert R. Toxic shock-like syndrome and COVID-19: multisystem inflammatory syndrome in children (MIS-C). *The American journal of emergency medicine*. 2020;38(11):2492-e2495.
14. Guide to diagnosis and treatment of covid-19 in children and infants. Vice President of Health - Vice President of Medicine of the Ministry of Health, Treatment and Medical Education of the Islamic Republic of Iran. The seventh edition. 2022.