

Review

Clinical applications of stainless-steel crowns (SSC) in pediatric dentistry: A narrative review

Ali Malekzadeh Shafaroudi¹, Pegah Nasiri¹, Azam Nahvi²

1. Dentistry student, Student research committee, Faculty of Dentistry, Mazandaran University of Medical Sciences, Sari, Iran.

2. Department of pediatric dentistry, Faculty of dentistry, Mazandaran University of Medical Sciences, Sari, Iran.

*. Corresponding Author: E-mail: azamnahvi.pedodontist@gmail.com

(Received 22 July 2020; Accepted 22 October 2020)

Abstract

Caries is one of the most common infectious diseases in childhood, the treatment of which in children varies according to the extent of the lesion and the child's behavior. Among the various treatments, the use of prefabricated metal crowns or (SSC) is extending rapidly. Therefore, in the present study, we examined the applications of these crowns and their advantages and disadvantages. The data used in this review was extracted from articles searched in web pages such as Scopus, PubMed and google scholar. After reviewing the abstracts, the full text of the articles related to the topic was reviewed. Due to the high prevalence of caries in deciduous teeth and the prevention of complications due to premature loss of deciduous teeth, nowadays the use of stainless steel crowns that have high durability and longevity is very widespread. Most clinical articles have recommended the use of these crowns due to their efficiency and cost-effectiveness.

Keywords: Children, Caries, Stain-less steel crown, Restoration.

ClinExc 2020;10(12-23) (Persian).

مروری بر کارکرد کلینیکی روکش‌های استیل ضدزنگ در دندانپزشکی کودکان: یک مطالعه مروری ساده

علی ملکزاده شفارودی^۱، پگاه نصیری^۱، اعظم نحوی^{۲*}

چکیده

پوسیدگی از شایع‌ترین بیماری‌های عفونی دوران کودکی است که درمان آن‌ها در کودکان برحسب گسترش ضایعه و رفتار کودک متفاوت است. در میان درمان‌های مختلف استفاده از روکش‌های پیش‌ساخته فلزی یا SSC ها جایگاه خاصی دارد. لذا در مطالعه حاضر به بررسی کاربردهای این دسته از روکش‌ها و مزایا و معایب آن‌ها پرداختیم. مقالات به کار رفته در این مطالعه مروری، از بین مقالاتی بوده که در پایگاه‌های Pubmed، Scopus، Google Scholar منتشر شدند. پس از بررسی خلاصه مقالات، متن کامل مقالات مرتبط با موضوع و عنوان مورد مطالعه و بررسی قرار گرفت. با توجه به شیوع بالای پوسیدگی‌ها در دندان‌های شیری و پیشگیری از بروز عوارض ناشی از دست دادن زودرس دندان‌ها شیری، امروزه استفاده از روکش‌های استیل ضدزنگ که دوام و ماندگاری بالایی دارند، بسیار گسترش یافته است. اکثر مقالات بالینی استفاده از این روکش‌ها را با توجه کارایی و مقرون به صرفه بودن توصیه کرده‌اند.

واژه‌های کلیدی: کودکان، پوسیدگی، روکش‌های استیل ضدزنگ، ترمیم.

مقدمه

پوسیدگی نه تنها میان مردم مناطق محروم بلکه در شهرهای صنعتی و پردرآمد نیز دیده شده است (۳). علی‌رغم پیشرفت بهداشت جوامع، پوسیدگی‌های دندانی مشکل دنیا خصوصاً در جمعیت‌های فقیر است (۴). مکانیسم ایجاد پوسیدگی برای تمام انواع پوسیدگی یکسان است. باکتری‌هایی (بیشتر استرپتوکوک موتانس و لاکتوباسیل) اسید ضعیف ارگانیکی را با تخمیر کردن کربوهیدرات‌ها به وجود می‌آورند (۵). علاوه بر حضور باکتری‌ها وجود میزبان مستعد و استفاده از رژیم غذایی نامناسب (مصرف بیش از حد کربوهیدرات‌ها) از عوامل مؤثر در ایجاد پوسیدگی هستند (۱).

پوسیدگی شایع‌ترین بیماری مزمن در کودکان است که عدم درمان مناسب و به موقع آن موجب ازدست‌رفتن دندان‌های شیری پیش از زمان رویش دندان‌های دائمی می‌شود (۱). بروز پوسیدگی نه تنها بر سلامت دهانی اثر گذاشته بلکه بر روی سلامت کلی و کیفیت زندگی نیز اثرات منفی دارد. اگرچه پوسیدگی در تمامی گروه‌های سنی ایجاد می‌شود اما شیوع آن در کودکان بیشتر از بزرگسالان است (۲). براساس گزارش‌های WHO شیوع پوسیدگی در بین کودکان ۶۰-۹۰ درصد و در بین بزرگسالان ۱۰۰ درصد می‌باشد به طوری که میزان بالای

۱. دانشجوی دندانپزشکی، کمیته تحقیقات دانشجویی، دانشکده دندانپزشکی، دانشگاه علوم پزشکی مازندران، ساری، ایران.

۲. گروه دندانپزشکی، دانشکده دندانپزشکی، دانشگاه علوم پزشکی مازندران، ساری، ایران.

* نویسنده مسئول: مازندران، ساری، مجتمع پیامبر اعظم، دانشکده دندانپزشکی

تاریخ دریافت: ۱۳۹۹/۵/۱۴ تاریخ ارجاع جهت اصلاحات: ۱۳۹۹/۷/۲۸ تاریخ پذیرش: ۱۳۹۹/۸/۲۲

یک روکش پیش‌ساخته، ریتم جویدن را دارای ثبات نموده و تاثیرات مطلوبی روی رفلکس فکی ماهیچه‌ای داشته است (۱۳). اما با وجود دوام بالای این روکش‌ها و کاربردهای گسترده آن در دندانپزشکی کودکان، از آنجایی که در ذهن بسیاری از دندانپزشکان این روکش‌ها مشابه روکش‌های ریختگی در نظر گرفته می‌شوند، به‌عنوان روش ترمیمی تهاجمی به آن نگریسته شده و لذا کمتر مورد استفاده قرار می‌گیرد (۱۴). همچنین از جمله نگرانی‌ها در این روکش‌ها مشکلات زیبایی است که امروزه اهمیت بیشتری پیدا کرده است (۱۵). از جمله دیگر مشکلات این روکش‌ها می‌توان به مشکلات پرئودنتال و آزادسازی یون‌هایی همچون نیکل اشاره کرد (۱۶). با توجه به کارایی و عیوب گزارش شده در مورد روکش‌های استیل ضدزنگ، بررسی مروری در زمینه کاربردهای مختلف این دسته از روکش‌ها و مزایا و معایب آن‌ها انجام شد.

روش کار

در مطالعه حاضر مقالات مرتبط با موضوع بررسی شدند و از کلیدواژه‌های: Stainless Steel، Children Crowns و usage استفاده شد. از پایگاه‌های اطلاعاتی Pubmed، Scopus و Google Scholar جهت یافتن مقالات مرتبط استفاده شد. تنها مقالات به زبان انگلیسی و فارسی مورد بررسی قرار گرفتند. محدودیت زمانی برای شروع جست‌وجو وجود نداشته است و مقالات دارای شرایط ورود تا شهریور سال ۱۳۹۹ وارد مطالعه شدند در مجموع ۶۷۳ مقاله با کلیدواژه‌های نامبرده یافت شدند که پس از حذف مقالات دارای عناوین تکراری و مقالات غیرمرتبط تعداد ۶۱ مقاله انتخاب شدند که پس از مطالعه متن کامل، از ۵۳ مقاله در مطالعه استفاده شد. مقالات غیرانگلیسی، مطالعات حیوانی، *in vitro* و گزارش مورد از مطالعه حذف شده و تنها مطالعاتی که به بررسی SSCs و کاربردها و مزایا و معایب‌ها اشاره داشتند، وارد مطالعه شدند.

باتوجه به شیوع بالای پوسیدگی در کودکان و تأثیر پوسیدگی دندان‌های شیری بر سلامت دندان‌های دائمی در آینده، حفظ سلامتی این دندان‌ها ضروری است زیرا که از دست دادن زودرس دندان‌های شیری می‌تواند در تکلم و جویدن کودک اختلال ایجاد کند و مشکلات زیبایی را نیز به دنبال دارد (۶). جهت ترمیم تمام دندان‌های خلفی بیماران خردسال با احتمال بروز بالای پوسیدگی که ضایعات متعدد پروگزیمالی دارند روکش‌های استیل ضدزنگ به کار می‌روند، در غیر این صورت این دندان‌ها با آمالگام یا مواد ترمیمی زیبایی بازسازی می‌شوند (۷).

SSC^۱ به طور گسترده در دندانپزشکی کودکان برای بازسازی دندان‌های شیری تحت پوسیدگی، پالپوتومی، پالپکتومی، نقایص ساختاری وسیع و پوسیدگی‌های چند سطحی مورد استفاده قرار می‌گیرد (۸). این روکش‌ها ابتدا توسط کمپانی Rocky Mountain معرفی و در سال ۱۹۵۰ توسط Rj Engel و Humphery محبوب گردیدند و از آن هنگام به‌عنوان یک انتخاب برجسته برای درمان دندان‌های شیری استفاده می‌شوند (۹). روکش‌های استیل ضدزنگ از جمله تأثیرگذارترین و بادوام‌ترین ترمیم‌ها برای نگهداری مولرهای شیری در تمام دنیا محسوب می‌شوند. بعضی مطالعات گذشته‌نگر، دوام و ماندگاری SSCها را در مقایسه با آمالگام مقایسه کرده‌اند و همه آن‌ها برتری SSC را بر آمالگام چند سطحی نشان داده‌اند (۱۰). به‌طور کلی روکش‌های استنلس استیل جدا از روش آماده‌سازی و نوع آن‌ها موفقیت بالایی دارند (۱۱).

در میان مواد ترمیمی فراوانی که در دندانپزشکی کودکان استفاده می‌شوند، بدون شک روکش‌های پیش‌ساخته فلزی جایگاه خاصی دارند (۱۲). نه تنها در ترمیم دندان‌ها پوسیده بلکه استفاده از این روکش‌های پیش‌ساخته، به‌منظور حفظ اکلوزن در بازسازی دندان‌های شیری با تاج‌های به‌شدت آسیب‌دیده، ضروری و لازم است. گزارش شده است که استفاده از

^۱. Stainless Steel Crown

سال ۱۹۵۰ به دندانپزشکی اطفال عرضه شدند. از آن زمان به بعد این روکش ها به ترمیم های با ارزشی برای درمان دندان های شیری به شدت تخریب شده تبدیل شدند. با وجود دوام بالای این روکش ها، از آنجایی که در ذهن بسیاری از دندانپزشکان این روکش ها مشابه روکش های ریختگی در نظر گرفته می شوند، به عنوان روش ترمیمی تهاجمی به آن نگریسته شده و لذا کمتر مورد استفاده قرار می گیرد (۲۵-۲۴). روکش های Stainless Steel خیلی بادوام، مقاوم به تارنیش، نسبتاً ارزان و با حساسیت تکنیکی کم هستند (۹).

ترکیب شیمیایی این روکش ها شامل؛ ۶۹ درصد آهن، ۱۸/۴ درصد کروم، ۹/۱ درصد نیکل، ۱/۱۵ درصد منگنز و فلزات دیگری همچون آلومینوم و مولیبدن می باشد که در این بین نیکل اصلی ترین عامل بروز حساسیت به SSCها می باشد که در موارد شدید این نوع حساسیت می تواند تهدید کننده حیات باشد (۲۶).



شکل شماره ۱: روکش استیل مناسب دندان E منبیل (۲۷)

میزان موفقیت SSCs

مطالعات مختلف تأیید کرده اند که SSCها درصد بقا بین ۱۰۰-۹۰ درصد پس از ۱۰-۲ سال در کراون هایی که به روش Conventional قرار گرفته اند داشته و همچنین درصد بقای آن ها در کراون های قرار گرفته به روش Hall حدود ۹۲ درصد بوده است (۲۹-۲۸). در مقایسه بین SSC و مواد پرکردگی به خصوص آمالگام، SSCها در ترمیم نقایص پوسیدگی گسترده موفق تر بوده اند. همچنین طی بررسی ۵ ساله عملکرد این روکش ها به این نتیجه رسیدند که فارغ از بروز خطر پوسیدگی کودک، میزان تطابق روکش با مارچین لثه،

پوسیدگی های زودرس در کودکان و روش های درمانی رایج

پوسیدگی های زودرس دوران کودکی یا ECC نوعی پوسیدگی در شیرخوارگان و کودکان بوده که شیوع بالایی داشته (۱) و عوارض ناشی از آن می تواند اثرات طولانی مدت بر کیفیت زندگی کودک و خانواده وی بگذارد (۱۷).

در صورت عدم درمان این نوع پوسیدگی ها به مرور شرایط کودک رو به وخامت رفته، هزینه درمان ها افزایش می یابد و علاوه بر درد و ناراحتی برای کودک به مرور عفونت حاد و مزمن ایجاد می شود (۱۸). ازدست رفتن دندان های شیری باعث بد قرار گرفتن زبان در دهان و بر هم خوردن تعادل سیستم عصبی-عضلانی در این ناحیه، اختلال در صحبت کردن، جویدن، زیبایی، گسترش عادات پارافانکشنال، کاهش ارتفاع صورت، ایجاد عادت تنفس دهانی، ریسک بیشتر بروز پوسیدگی دندان های دائمی جایگزین می گردد (۲۰-۱۹).

درمان پوسیدگی در کودکان برحسب ساینز ضایعه، رفتار کودک و همکاری والدین، متغیر است (۲۱). از جمله روش های درمانی می توان به موارد زیر اشاره کرد:

۱. ترمیم های وسیع آمالگام و کامپوزیت
۲. SSCs
۳. ترمیم های درمانی غیر تهاجمی^۲
۴. روش های غیر ترمیمی جهت متوقف کردن پوسیدگی های کوچک همانند استفاده از Silver Diamine Fluoride (۲۲).

در میان مواد ترمیمی مختلفی که در دندانپزشکی کودکان استفاده می شوند به طور خلاصه در جدول شماره ۱ به مزایا و معایب برخی از این مواد ترمیمی اشاره کرده ایم.

SSCs و تاریخچه آن ها

روکش های فلزی از پیش ساخته شده که با عنوان SSC یا روکش های استیل ضد زنگ نیز خوانده می شوند، در

^۲. ART

۷. به عنوان پایه برای فضا نگه دارها یا دستگاه‌های پروتزی
۸. ترمیم در افراد ناتوان که رعایت بهداشت دهان برای آن‌ها مشکل بوده و احتمال شکست سایر ترمیم‌ها وجود دارد (۳۲).
۹. حفظ اکلوژن در بازسازی دندان‌های شیری با تاج‌های به شدت آسیب دیده (۱۳).
۱۰. به عنوان ترمیم موقت دندان‌های مولر دائمی (۹).

SSC ها در شرایط زیر برای دندان‌های دائمی نابالغ نیز تجویز می‌شوند:

۱. ترمیم به دنبال درمان پالپ
۲. مالفورم‌اسیون‌های تکاملی مثل آملوژنز ایمپرفکتا
۳. دندان‌های با هایپومینرالیزاسیون مولر-اینسایزور^۳

موارد عدم تجویز روکش‌های استنلس استیل

۱. اگر زمان افتادن دندان مولر شیری نزدیک باشد، به طوری که بیش از نصف طول ریشه تحلیل رفته باشد (۳۳).
۲. در بیماران با آلرژی یا حساسیت به نیکل (۳۴)
۳. عدم همکاری کودک با درمان (۳۵).

انواع SSC

- دو نوع SSC به طور رایج استفاده می‌شوند:
۱. روکش‌های از پیش ترمیم شده (روکش‌های استیل ضد زنگ (3M) Unitek و روکش‌های (Denovo)، این روکش‌ها کناره‌ای مستقیم و کانتور نشده دارند ولی هلالی شده‌اند تا از خط موازی با سه تیغ لته‌ای پیروی کنند. این روکش‌ها به کانتور دادن و کمی ترمیم کردن نیاز دارند.
 ۲. روکش‌های از پیش کانتور داده شده (روکش‌های شیری^۳ MEPSE و روکش‌های: (Acero این روکش‌ها هلالی شده‌اند و همچنین از قبل کانتور داده شده‌اند. ممکن است کمی ترمیم نمودن و کانتور دادن لازم باشد ولی معمولاً این نیاز حداقل است. اگر ترمیم نمودن این

گستره پوسیدگی و وضعیت کانتکت‌های پروگزیمالی، SSCها ترمیم‌هایی با درصد موفقیت کلینیکی بالا می‌باشند (۳۰). بررسی‌های به عمل آمده در مقایسه SSCs و ترمیم‌های کلاس II آمالگام از نظر دوام و طول عمر نشان دادند که روکش‌های استیل با توجه به پوشش کامل دندان نه تنها بادوام‌تر بوده و طول عمر بالاتری دارند بلکه از بروز پوسیدگی‌های آینده در دندان جلوگیری می‌کنند، از این رو باید به استفاده از این روکش‌های در دندانپزشکی کودکان توجه زیادی شود (۱۴).

موارد تجویز (اندیکاسیون‌ها) روکش‌های استنلس استیل

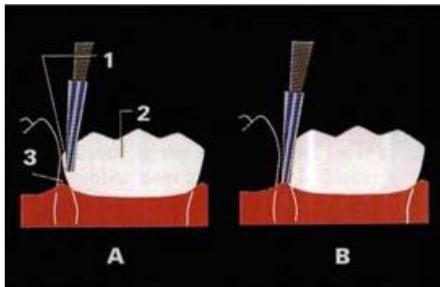
این روکش‌ها به جهت پوشش کامل سطوح تخریب شده دندان، به عنوان قابل اطمینان‌ترین روش ترمیم دندان‌های شیری پوسیده به خصوص در مواردی که درمان پالپ برای دندان انجام شده باشد، به حساب می‌آیند. همچنین در کودکانی که مستعد پوسیدگی‌های متعدد به علت بهداشت ضعیف می‌باشند، این نوع روکش‌ها را می‌توان جهت سالم نگه داشتن نسج باقیمانده دندان به کاربرد (۳۱).

SSC به عنوان ترمیم انتخابی در موارد زیر به کار می‌رود:

۱. ترمیم دندان‌های مولر شیری که بیش از دو سطح پوسیده دارند یا در جایی که یک یا دو سطح از دندان دچار پوسیدگی وسیع است
۲. ترمیم دندان‌های شیری به دنبال درمان پالپوتومی یا پالپکتومی
۳. ترمیم دندان‌های دارای اختلالات تکاملی موضعی یا منتشر مانند؛ هایپوپلازی مینا، آملوژنز ایمپرفکتا و دنتینوژنز ایمپرفکتا
۴. ترمیم مولرهای شیری شکسته شده
۵. ترمیم و حفاظت از دندان‌هایی که سطح وسیعی از آن‌ها به دلیل اتریشن، ابرژن یا اروژن ازدست رفته است.
۶. در کودکان مستعد پوسیدگی یا کودکانی که پیگیری طولانی مدت ندارند.

3. MIH

۵. تراش سطح اکلوزال به وسیله فرز کار باید Fissure یا فرز الماسی Football هندپیس دور تند صورت گیرد. تراش سطح اکلوزال باید از کانتور دندان تبعیت کند.
۶. تراش پروگزیمالی به وسیله فرز کار باید فیشور تیپر یا فرز الماسی تیپر باریک انجام می شود. نقطه تماس با دندان مجاور در سمت لتهای و در جهت با کولینگوالی قطع شده و دیوارها به صورت عمودی با کمی تقارب به سمت اکلوزال حفظ شود. سپس تمامی زوایای خطی با نگه داشتن فرز با زاویه ۳۰-۴۵ درجه نسبت به سطح اکلوزال گرد می شوند.



شکل شماره ۲: تراش پروگزیمالی با فرز کاربرد فیشور تیپر (۳۸)

۷. در انتخاب روکش، هدف قراردادن کوچکترین روکشی است که می تواند روی دندان بنشیند و نقاط تماس پروگزیمالی قبلی را ایجاد کند. بعد از نشان دادن روکش با مقایسه ارتفاع مارژینال ریج های مجاور رابطه اکلوزالی اولیه را برقرار می کنیم. ناحیه وسیع سفید شدن لته دور روکش نشانه این امر بوده که روکش بیش از حد بلند است یا به شدت اورکانتور است همچنین در صورتی که روکش به طور کامل نمی شیند ممکن است تراش اکلوزالی کافی نباشد؛ روکش بلند باشد و یا لجه^۴ در پروگزیمال وجود داشته باشد

4. Ledge

روکش ها لازم باشد کانتور از پیش داده شده از بین رفته و روکش نسبت به قبل از تریم شل تر روی دندان می نشیند (۲۴).

انتخاب SSC مناسب از لحاظ تطابق مارجینالی و پروگزیمالی کافی همیشه چالشی برای دندانپزشکان به خصوص متخصصین اطفال بوده است. با توجه به تفاوت در اندازه دندان های شیری در کودکان SSC های مختلف و روش های آماده سازی متفاوتی معرفی شده اند (۳۶).

در بازار ایران، SSC های متفاوتی در دسترس هستند و MIB, ESPE3, M و انواع شایعی هستند که مورد استفاده قرار می گیرند. این روکش ها هلالی شکل، از پیش تریم شده و از پیش کریمپ شده هستند. با در نظر گرفتن این واقعیت که این روکش ها از قبل کانتور مناسب داشتند، به نظر می رسد به ندرت نیاز به کریمپ داشته باشند. با این وجود هنوز اکثر دندان پزشکان برای دستیابی به تطابق بهتر با ساختار دندان مارجین روکش ها را کریمپ می کنند (۳۷). روکش های شرکت M3 روکش هایی با بیس نیکل بوده که ارتفاعی مشابه روکش های Pretrimmed دارند و قراردعی آنها راحت است (۳۵).

روش های آماده سازی و قراردعی اس اس کراون ها
مراحل آماده سازی دندان به روش Conventional و قراردعی روکش به ترتیب زیر می باشد:

۱. اکلوزن پیش از کار بررسی شود.
۲. بی حسی موضعی مناسب استفاده شود. از آنجایی که بافت های لتهای دورتادور دندان ممکن است حین گذاشتن روکش دست کاری شود، بی حسی لینگوال و پالاتال مانند باکال مهم است
۳. دندان ترجیحاً با رابردم ایزوله شود.
۴. برداشت پوسیدگی ها و درمان مناسب پالپ در صورت نیاز کامل شود.

اکلوژن نیز باید کراون در دهان جفت‌گیری مناسبی با دندان‌های مقابل داشته باشد و ریج‌های مارجینال در روکش باید از نظر ارتفاع مشابه دندان‌های رویش‌یافته مجاور باشند (۴۰-۳۹).

ملاحظات خاص برای روکش‌های استیل ضدزنگ در موارد عدم وجود دندان مجاور در مزیاال یا دیستال دندان‌ها که قرار است روکش شود، همچنان باید تراش پروگزیمالی انجام گیرد به‌خصوص در مولر دوم شیری جهت پیشگیری از اورهنگک لبه‌ای. زیرا وجود اورهنگک مانع رویش مولر اول دائمی می‌گردد. در دندان‌های پوسیده اغلب به‌علت تخریب ساختار دندان، نقطه تماس پروگزیمالی از بین می‌رود و دندان‌های مجاور تیلت^۵ پیدا می‌کنند. در نتیجه فضای موردنیاز برای روکش از نظر بعد مزیدیستالی کاهش می‌یابد. در چنین شرایطی باید روکش بزرگ‌تر با حداکثر تحدب باکولینگوآلی انتخاب شود و سپس از نظر بعد مزیدیستالی تنظیم گردد. اگر بازهم نتوانستیم روکش مناسب را قرار دهیم ناچاریم تراش بیشتری در سطوح باکال و لینگوآل دهیم و روکشی کوچک‌تر انتخاب کنیم. هم‌چنین گاهی از دست رفتن فضا در دیستال مولر اول شیری مندیبل دیده می‌شود که انتخاب روکش مناسب را دچار مشکل می‌کند، در این شرایط می‌توان از روکش مولر اول ماگزینا سمت مخالف استفاده کرد (۲۵، ۳۳).

در شرایطی که کودک نیازمند درمان ارتودنسی است و بندهای ارتودنسی بر روی روکش فلزی قرار می‌گیرند، می‌توان با ایجاد خشونت در سطح داخلی بند و سطح خارجی روکش پیش از سمان کردن آن‌ها گیر بندها را افزایش داد (۴۱).

انتخاب سمان جهت چسباندن SSC ها

یکی از دلایلی که باعث شکست روکش‌های استیل می‌شود، شکست در روند سمان کردن است. گیر این روکش‌ها به تطابق مناسب مارژین‌های روکش با دندان در نواحی آندرکات و به‌کارگیری سمان مناسب جهت

۸. روکش کانتور داده شده و در صورت نیاز کریمپ شود تا به‌خوبی با دندان منطبق گردد. روکشی که به‌طور مناسب تریم‌شده تقریباً یک میلی‌متر درون سالکوس لثه گسترش می‌یابد (۷، ۳۸).

۹. صاف کردن و پرداخت نهایی حاشیه روکش باید قبل از سمان کردن صورت گیرد.

۱۰. داخل و بیرون روکش شست‌وشو شده، خشک شود و برای سمان کردن آماده می‌شود.

۱۱. دندان خشک شده و روکش نشانده می‌شود.

سمان باید از تمام حاشیه‌ها بیرون بزند. می‌توان از دسته آینه یا Band Pusher برای حصول اطمینان از شستن کامل روکش استفاده کرد.

۱۲. سمان باید از سالکوس دندان خارج شود.

نواحی بین دندان‌ها را می‌توان با بستن یک گره در قطعه‌ای از نخ دندان و کشیدن نخ از میان ناحیه بین دندان‌ها تمیز نمود.

۱۳. دهان را شسته و قبل از ترخیص بیمار اکلوژن و بافت نرم را مجدداً ارزیابی می‌کنیم (۳۳).

خصوصیات یک SSC استاندارد در دهان

خصوصیات کلینیکی استاندارد از نظر کیفی برای روکش‌های استیل ضدزنگ در سال ۱۹۸۳ پیشنهاد شد که ۵ مورد اصلی و مهم‌تر آن شامل Marginal Finish، موقعیت و اکلوژن مناسب، عدم وجود سمان اطراف روکش هنگام چسباندن، تماس پروگزیمالی مناسب با دندان‌های مجاور و پوشش کامل نواحی از دندان که پوسیدگی آن برداشته شده است، می‌باشد (۳۹).

Marginal Finish که خود شامل؛ Marginal Adaptation و Marginal Extension می‌باشد، به این معنی است که باید لبه‌های روکش تطابق کافی با دندان موردنظر داشته و درعین حال محل ختم لبه روکش باید حدود یک میلی‌متر زیر لثه باشد. به‌لحاظ موقعیت و

5. Tilt

تأثیرات منفی آن‌ها که شامل؛ آلرژی، درماتیت، جینجیویت و آسیب به مینای دندان می‌باشد، است (۴۹).

سایش در SSCs

زمانی که دو سطح در کنار هم قرار می‌گیرند و بر روی هم حرکت می‌کنند، به فرایند برداشته شدن ماده از سطح سایش^۶ گویند. مطالعات مختلفی گزارش کرده‌اند که سطح اکلوزال روکش‌های استیل ضدزنگ به‌مرور زمان دچار سایش می‌شود و حتی تحت فشارهای داخل دهانی در طولانی‌مدت و نیروهای جونده شدید کودک پرفوره می‌شوند (۵۰). در مطالعه‌ای که توسط Yilmaz و همکاران برای بررسی سایش اکلوزالی و پرفوریشن سطوح اکلوزالی ۱۵۲ روکش استیل ضدزنگ در In Vivo انجام دادند، مشاهده شد که سطح اکلوزال ۱۹ روکش دچار سایش شد و از این تعداد نیز در دو روکش پرفوریشن رخ داد (۵۱).

جایگزین‌های روکش‌های استیل ضدزنگ

با وجود تمامی مزایای روکش‌های استیل ضدزنگ، یکی از مشکلات آن‌ها که والدین را نیز دچار نگرانی کرده است ظاهر فلزی این روکش‌هاست. از این‌رو درمانگران به دنبال روکش‌هایی بودند که علاوه بر دوام و ماندگاری مشابه SSC ها، بتوانند زیبایی را نیز تأمین کنند. روکش‌های زیرکونیا بیش از دو دهه است که برای دندان‌های دائمی استفاده می‌شوند و در سال ۲۰۰۸ نیز EZ Pedo اولین روکش زیرکونیا در دسترس برای بیماران اطفال را معرفی کرد (۵۲، ۹). اما روکش‌های زیرکونیا با وجود زیبایی در مقایسه با روکش‌های استیل نیاز به تراشی تهاجمی‌تر به‌ویژه تراش زیرلثه‌ای دارند. هر دوی این روکش‌های مقاوم به Stain بوده و به لحاظ کلینیکی هر دو دارای موفقیت ۱۰۰ درصد می‌باشند و تنها تفاوت آن‌ها این است که والدین به علت ظاهر زیباتر روکش‌های زیرکونیا تمایل بیشتری به این دسته از

پرکردن فاصله بین ساختار دندان و روکش دارد (۴۲). در مطالعات مختلف استحکام گیر این روکش به هنگام سمان کردن با سمان‌هایی همچون پلی‌کربوکسیلات، زینک فسفات و گلس آینومر بررسی شد اما تفاوت‌چندانی با هم نداشتند و به‌نظر می‌رسد نوع سمان اثر معناداری روی گیر روکش ندارد و کانتور و کریمپ نمودن درست در افزایش گیر مؤثرترند (۴۳-۴۴).

مزایا و معایب SSC

مزایا:

۱. طول عمر تکنیکی بالا
۲. کاربرد راحت
۳. حفظ ساختار باقی‌مانده دندان
۴. حفظ طول قوس دندانی
۵. پایدار و مقاوم به تیره شدن
۶. حساسیت تکنیکی کم در طی قرار دادن (۸).

معایب:

۱. مشکلات پریدونتانال
۲. مشکلات زیبایی
۳. واکنش‌های نامطلوب ناشی از آزادسازی یون‌ها
۴. نارضایتی والدین به دلیل ظاهر فلزی ناپسند (۴۵-۴۶).

کروژن در SSC ها

یکی از نقص‌های SSC این است که در شرایطی مانند تغییرات دما، بزاق، یا پلاک و نیز PH که ناشی از تأثیر غذاها و آشامیدنی‌هاست و نیز استفاده از خمیردندان‌ها و دهان‌شویه‌های حاوی فلوراید و کلرید می‌تواند در آن خوردگی ایجاد کند. کروژن، پروسه‌ی ازدست‌دادن یک سری عناصر از فلزات است (۴۷). کروژن در واقع مشکل از یک سری واکنش‌های الکتروشیمیایی است که در طی آن‌ها سطح فلز، از طریق آزادسازی یون تخریب می‌شود و کیفیت خود را از دست می‌دهد (۴۸). نیکل که یک جزء سازنده‌ی SSC است، در جریان کروژن از SSC آزاد می‌شود. به‌طور کلی، در بین محصولات کروژن SSC، آزادسازی یون‌های نیکل و کروم بیشتر مورد مطالعه قرار گرفته است و این به علت

⁶. Wear

لحاظ زیبایی استفاده کرد که البته نسبت به روکش‌های استیل نیاز به تراش بیشتر ساختار دندان دارند. با وجود معایبی همچون نازیبایی و مشکلات پرپودنتال، همچنان به علت دوام بالا و نتایج قابل اعتماد روکش‌های استیل ضدزنگ این روکش‌ها امروزه کاربرد گسترده‌ای داشته اما برخی دندان‌پزشکان به‌ویژه دندان‌پزشکان عمومی از این روکش‌ها استفاده نمی‌کنند که می‌تواند ناشی از عدم وجود تجربه کلینیکی آن‌ها باشد. توصیه می‌شود برنامه‌های آموزشی برای تشویق دندان‌پزشکان جهت تقویت رویکردهای پیشگیرانه بهداشتی در درمان دندان کودکان و بازنگری در روش‌های ترمیمی غیرتهاجمی و کارآمد برگزار شود که این برنامه‌ها می‌تواند در تشویق به استفاده از SSCها برای ترمیم مولرهای شیری مؤثر باشد.

روکش‌ها دارند اما در مجموع هر دوی این روکش‌ها رضایت بالای والدین را به همراه دارند (۵۳).

نتیجه‌گیری

باتوجه به شیوع بالای پوسیدگی در دندان‌های شیری و اهمیت حفظ این دندان‌ها جهت رویش صحیح دندان‌های دائمی و کاهش عوارض ناشی از دست‌دادن زودرس دندان‌ها شیری، استفاده از روکش‌های استنلس استیل درمانی انتخابی می‌باشد. باتوجه به دوام بالای روکش‌های SSC و پوشش کامل دندان که از پوسیدگی‌های آینده جلوگیری می‌کند، امروزه در دندانپزشکی کودکان به‌طور گسترده به‌ویژه جایگزین ترمیم‌های گسترده آمالگام از این روکش‌ها استفاده می‌شود. جهت رفع مشکل نازیبایی این روکش‌ها می‌توان از روکش‌های زیرکونیا در نواحی با اهمیت به

جدول شماره یک:		
مزایا	معایب	
آمالگام	غیرچسبنده نیاز به گیر مکانیکال در حفره دارد دارای خطرات محیطی و شغلی	راحت سریع ارزان بادوام
کامپوزیت	حساس به تکنیک گران نیاز به بستن رابردم دارد	چسبنده زیبا خواص پوشش‌دهی مطلوب
سمان گلس آینومر ^۷	شکننده احتمال بروز آروژن دارد	چسبنده زیبا دارای خاصیت آزادسازی فلوراید
رزین مدیفاید گلس آینومر ^۸ (RMGI)	آب جذب می‌کند	چسبنده زیبا دارای خاصیت آزادسازی فلوراید کنترل کردن و کار با آن راحت است
گلس آینومر با ویسکوزیته بالا ^۹	آب جذب می‌کند تطابق رنگ کافی به‌اندازه کامپوزیت یا گلس معمولی ندارد. خصوصیات مکانیکی ضعیف‌تر از کامپوزیت‌ها	چسبنده زیبا دارای خاصیت آزادسازی فلوراید کنترل کردن و کار با آن راحت است استحکام فشاری بالا
روکش‌های استنلس استیل	نیاز به تراش زیاد دارد غیرزیبا نیاز به همکاری کودک دارد	دوام بالا محافظت و حمایت از ساختار باقی‌مانده دندان

7. Glass Ionomer Cement

8. Resin Modified Glass Ionomer

9. High Viscosity Glass Ionomer

References

- Nahvi A, Mesgarani A. Early Childhood Caries and its Prevention. *Clinical Excellence*. 2020;10(2):10-21.
- Kale S, Kakodkar P, Shetiya S, Abdulkader R. Prevalence of dental caries among children aged 5–15 years from 9 countries in the Eastern Mediterranean Region: a meta-analysis. *East Mediterr Health J*. 2020.
- Kale SS, Kakodkar P, Shetiya SH, Rizwan S. Dental caries prevalence among 5-to 15-year-old children from sear countries of WHO: a systematic review and meta-analysis. *Indian Journal of Dental Research*. 2019;30(6):937.
- Petersen PE, Lennon MA. Effective use of fluorides for the prevention of dental caries in the 21st century: the WHO approach. *Community dentistry and oral epidemiology*. 2004;32(5):319-321.
- Pitts NB. Are We Ready to Move from Operative to Non-Operative/Preventive Treatment of Dental Caries in Clinical Practice? *Caries Research*. 2004;38(3):294-304.
- Emadian M, Malekzadeh Shafaroudi A, Mesgarani A, Afkhaminia F, Nahvi A. Mother's Knowledge Regarding Oral Health among Their Preschool Children. *International Journal of Pediatrics*. 2020;8(8):11681-11689.
- Avery DR, McDonald RE, Dean JA. McDonald and Avery Dentistry for the Child and Adolescent-E-Book: Elsevier Health Sciences; 2010.
- Afshar H, Ghandehari M, Soleimani B. Comparison of Marginal Circumference of Two Different Pre-Crimped Stainless Steel Crowns for Primary Molars After Re-Crimping. *J Dent (Tehran)*. 2015;12(12):926-931.
- Randall RC. Preformed metal crowns for primary and permanent molar teeth: review of the literature. *Pediatric Dentistry*. 2002;24(5):489-500.
- Basir L, Shamsaei M, Ziaei S, Ziaei SA. Evaluation of nickel releasing from stainless steel crowns regarding to "trimming": An study. *Journal of the Indian Society of Pedodontics & Preventive Dentistry*. 2018;36(1).
- Santamaría RM, Pawlowitz L, Schmoekkel J, Alkilzy M, Splieth CH. Use of stainless steel crowns to restore primary molars in Germany: Questionnaire-based cross-sectional analysis. *International Journal of Paediatric Dentistry*. 2018;28(6):587-94.
- Kilpatrick NM. Durability of restorations in primary molars. *Journal of Dentistry*. 1993;21(2):67-73.
- Kodaira H, Ohno K, Fukase N, Kuroda M, Adachi S, Kikuchi M, et al. Release and systemic accumulation of heavy metals from preformed crowns used in restoration of primary teeth. *Journal of oral science*. 2013;55(2):161-165.
- Seale NS. The use of stainless steel crowns. *Pediatric Dentistry*. 2002;24(5):501-505.
- Choi J-W, Bae I-H, Noh T-H, Ju S-W, Lee T-K, Ahn J-S, et al. Wear of primary teeth caused by opposed all-ceramic or stainless steel crowns. *The journal of advanced prosthodontics*. 2016;8(1):43-52.
- Menek N, Başaran S, Karaman Y, Ceylan G, Şen Tunç E. Investigation of nickel ion release from stainless steel crowns by square wave voltammetry. 2012.
- Colak H, Dülgergil CT, Dalli M, Hamidi MM. Early childhood caries update: A review of causes, diagnoses, and treatments. *J Nat Sci Biol Med*. 2013;4(1):29-38.
- Petersen PE, Estupinan-Day S, Ndiaye C. WHO's action for continuous improvement in oral health. *Bull World Health Organ*. 2005;83(9):642.
- KIM Seow W. Environmental, maternal, and child factors which contribute to early childhood caries: a unifying conceptual model. *International Journal of Paediatric Dentistry*. 2012;22(3):157-168.
- Malekafzali B, Beheshti M, Mirkarimi M, Ahmadi R. Treatment of early childhood caries: a literature review. *Majallah i Dandanpizishki (Journal of Islamic Dental Association of Iran)*. 2010;21(4):301-313.
- Ripa LW. Nursing caries: a comprehensive review. *Pediatr Dent*. 1988;10(4):268-282.
- Duangthip D, Chen KJ, Gao SS, Lo ECM, Chu CH. Managing early childhood caries with atraumatic restorative treatment and topical silver and fluoride agents. *International Journal of Environmental Research and Public Health*. 2017;14(10):1204.

23. Mahoney E, Kilpatrick N, Johnston T. Restorative paediatric dentistry. Handbook of Pediatric Dentistry. 2013;79-102.
24. Nowak A, Christensen JR, Mabry TR, Townsend JA, Wells MH. Pediatric Dentistry-E-Book: Infancy through Adolescence: Elsevier Health Sciences; 2018.
25. Pour FF, Ghafournia M. A review of the efficacy of stainless steel crowns in the restoration of primary molars. Journal of Isfahan Dental School. 2012;8(2):172-182.
26. Zafar S, Siddiqi A. Biological responses to pediatric stainless steel crowns. Journal of oral science. 2020;62(3):245-249.
27. Kher MS, Rao A. The Posterior Preformed Metal Crown (Stainless Steel Crown). Contemporary Treatment Techniques in Pediatric Dentistry: Springer; 2019. 99-116.
28. ATIEH M. Stainless steel crown versus modified open-sandwich restorations for primary molars: a 2-year randomized clinical trial. International Journal of Paediatric Dentistry. 2008;18(5):325-332.
29. Sharaf AA, Farsi NM. A clinical and radiographic evaluation of stainless steel crowns for primary molars. Journal of Dentistry. 2004;32(1):27-33.
30. Schüler IM, Hiller M, Roloff T, Kühnisch J, Heinrich-Weltzien R. Clinical success of stainless steel crowns placed under general anaesthesia in primary molars: An observational follow up study. Journal of Dentistry. 2014;42(11):1396-1403.
31. Nozari A, Khordimood M. Advantages and Clinical limitations of stainless steel crowns in Pediatric dentistry. Journal of Dentistry. 2019;2(3):46-56.
32. Dimitrov E, Georgieva M, Andreeva R. Indications for use of performed crowns in pediatric dentistry. Medinform. 2016;2:439-445.
33. Kindelan Sa, Day P, Nichol R, Willmott N, Fayle Sa. Uk National Clinical Guidelines in Paediatric Dentistry: stainless steel preformed crowns for primary molars. International Journal of Paediatric Dentistry. 2008;18(s1):20-28.
34. Keinan D, Mass E, Zilberman U. Absorption of Nickel, Chromium, and Iron by the Root Surface of Primary Molars Covered with Stainless Steel Crowns. International Journal of Dentistry. 2010; 326124.
35. Sajjanshetty S, Patil P, Hugar D, Rajkumar K. Pediatric preformed metal crowns-an update. Journal of Dental and Allied Sciences. 2013;2(1):29.
36. Afshar H, Kamali Sabeti A, Shahrabi M. Comparison of Primary Molar Crown Dimensions with Stainless Steel Crowns in a Sample of Iranian Children. Journal of dental research, dental clinics, dental prospects. 2015;9(2):86-91.
37. Afshar H, Mozafari Kojidi M. Evaluation of marginal circumference and marginal thickness changes in precrimped stainless steel crowns, after recrimping. Journal of Dental Medicine. 2006;19(2):57-62.
38. Duggal MS, Curzon M, Fayle S, Toynba K, Robertson A. Restorative Techniques in Paediatric Dentistry: An Illustrated Guide to the Restoration of Extensive Carious Primary Teeth: CRC Press; 2002.
39. Adair S, Byrd R. Evaluation of practitioner-developed criteria for assessing the quality of stainless steel crown restorations. The Journal of pedodontics. 1983;7(4):291-299.
40. Adair S, Felsenstein J. Development and application of weighted criteria to assess stainless steel crown restorations on primary teeth. The Journal of pedodontics. 1987;11(4):345-357.
41. Beemer RL, Ferracane J, Howard H. Orthodontic band retention on primary molar stainless steel crowns. Pediatric Dentistry. 1993;15:408-413.
42. Virupaxi S, Pai R, Mandroli P. Retentive strength of luting cements for stainless steel crowns: A systematic review. Journal of Indian Society of Pedodontics and Preventive Dentistry. 2020;38(1):2.
43. Tahmourespoor S, Ghasemi D, Braktin M. Effect of Four Luting Cements on Retentive Strength of Stainless Steel Crowns of Primary Second Molars. Journal of Mashhad Dental School. 2015;39(1):51-60.
44. Khinda V, Grewal N. Retentive [correction of Preventive] efficacy of glass ionomer, zinc phosphate and zinc polycarboxylate luting cements in preformed stainless steel crowns: a comparative clinical study. Journal of the Indian Society of Pedodontics and Preventive Dentistry. 2002;20(2):41-46.
45. Gagneja M. In vitro analysis of nickel ion release from stainless steel for

- performed crowns: Oregon Health & Science University; 2007.
46. Menek N, Başaran S, Karaman Y, Ceylan G, Şen Tunç E. Investigation of nickel ion release from stainless steel crowns by square wave voltammetry. *Int J Electrochem Sci.* 2012;6465 -6471.
 47. Mihardjanti M, Ismah N, Purwanegara MK. Nickel and chromium ion release from stainless steel bracket on immersion various types of mouthwashes. *J Phys.* 2017;884(1): 12107.
 48. Thamer MR, Al-Joubori SK. The Effect of Acidity Level on Ions Released and Corrosion of Metal Orthodontic Appliances at Different Time Intervals (An In vitro Study). *Journal of baghdad college of dentistry.* 2015;27(4):168-174.
 49. Schmalz G, Garhammer P. Biological interactions of dental cast alloys with oral tissues. *Dental Materials.* 2002;18(5):396-406.
 50. Yilmaz Y, Belduz Kara N, Yilmaz A, Sahin H. Wear and repair of stainless steel crowns. *European Journal of Paediatric Dentistry.* 2011;12(1):25.
 51. Kocogullari ME. Evaluation of stainless steel crowns cemented with glass-ionomer and resin-modified glass-ionomer luting cements. *American journal of dentistry.* 2006;19(2):106-110.
 52. Holsinger DM, Wells MH, Scarbecz M, Donaldson M. Clinical evaluation and parental satisfaction with pediatric zirconia anterior crowns. *Pediatric dentistry.* 2016;38(3):192-197.
 53. Mathew MG, Roopa KB, Soni AJ, Khan MM, Kauser A. Evaluation of Clinical Success, Parental and Child Satisfaction of Stainless Steel Crowns and Zirconia Crowns in Primary Molars. *J Family Med Prim Care.* 2020;9(3):1418-1423.