

### Review

## *Diagnosing fractures in child physical abuse: a review study*

Majid Khalilizad <sup>1\*</sup>

1. Orthopaedic surgeon, Fellowship of Knee, Sport and reconstruction surgery, Clinical Research Development Unit of Shahid Beheshti Hospital, Babol university of medical sciences, Babol, Iran.

\*.Corresponding Author: E-mail: majidkhalilizad@yahoo.com

(Received 19 December 2022; Accepted 6 July 2023)

---

### **Abstract**

Physical child abuse refers to the severe punishment of a child, as well as the child's excruciating pain due to physical punishment. When this type of child abuse is very severe, it can lead to broken bones of the child. Objectives review published studies to identify the characteristics that diagnosis fractures in children resulting from physical child abuse. Data sources All language literature search of Medline, Medline in Process, Embase, CINAHL, ISI, Scopus, SID, Magiran for original study articles, references, textbooks, and conference abstracts until March 2023. The results showed that in the diagnosis of child abuse, points such as history taking, laboratory tests, and physical examination should be considered. When infants and toddlers present with a fracture in the absence of a confirmed cause, physical abuse should be considered as a potential cause. During the assessment of individual fractures, the site, fracture type, and developmental stage of the child can help to determine the likelihood of abuse. The number of high quality comparative research studies in this field is limited.

**Keywords:** Broken, Child, Child Abuse, Physical Child Abuse.

ClinExc 2023;13(17-33) (Persian).

## تشخیص شکستگی‌ها در کودک آزاری جسمی: مطالعه مروری

مجید خلیلی زاد<sup>۱\*</sup>

### چکیده

کودک آزاری جسمی، به تنبیه شدید کودک و همچنین درد کشیدن طاقت فرسای کودک بر اثر تنبیه بدنی اطلاق می‌شود. هنگامی که این نوع کودک آزاری بسیار شدید باشد، می‌تواند منجر به شکستگی استخوان‌های کودک شود. هدف از مطالعه حاضر، بررسی مطالعات منتشر شده برای شناسایی نکات مهم تشخیصی در رابطه با شکستگی‌های ناشی از آزار جسمی در کودکان می‌باشد. این مطالعه با جستجو در سایت‌های؛ Medline, Medline in Process, Embase, Magiran, CINAH, ISI Scopus, SID, نتایج نشان داد که در تشخیص کودک آزاری، باید به نکاتی همچون گرفتن شرح حال، مطالعات آزمایشگاهی و معاینه دقیق پرداخت. هنگامی که نوزادان و کودکان نوپا با شکستگی در غیاب علت تایید شده مراجعه می‌کنند، آزار فیزیکی باید به عنوان یک علت بالقوه در نظر گرفته شود. در طی ارزیابی شکستگی‌های فردی، محل، نوع شکستگی و مرحله رشد کودک می‌تواند به تعیین احتمال سوءاستفاده کمک کند. تعداد مطالعات تحقیقاتی تطبیقی با کیفیت بالا در این زمینه محدود است.

**واژه‌های کلیدی:** شکستگی، کودک، کودک آزاری، کودک آزاری جسمی.

۱. جراح ارتوپد، فلوشیپ جراحی زانو و آسیب‌های ورزشی، هیات علمی گروه ارتوپدی دانشگاه علوم پزشکی باب، بابل، ایران.

Email: majidkhalilizad@yahoo.com

\* نویسنده مسئول: مازندران، بابل، مرکز مرکز تحقیقات اختلالات حرکتی

تاریخ دریافت: ۱۴۰۱/۰۹/۲۸ تاریخ ارجاع جهت اصلاحات: ۱۴۰۲/۱/۲۱ تاریخ پذیرش: ۱۴۰۲/۰۴/۱۵

## مقدمه

کودک آزاری یک مشکل عمده در زمینه بهداشت عمومی است (۱). کودک آزاری بنابر تعریف ۴ شکل به خود می‌گیرد که عبارتند از: غفلت یا بی‌توجهی (۲)، آزار عاطفی (۳)، آزار جنسی (۴) و آزار جسمی (۵). که آزار جسمی، رایج‌ترین شکل کودک آزاری است (۶). کودک آزاری عاطفی به الگوهای رفتاری اطلاق می‌شود که رشد عاطفی یا عزت‌نفس کودک را دچار اختلال کند. انتقاد دائمی، تهدید، ترد، تحقیر و همچنین فقدان عشق، محبت، راهنمایی و هدایت، از جمله شاخص‌های کودک آزاری عاطفی است (۷). کودک آزار جنسی، امری پنهانی و غیرظاهری است و با چشم مسلح قابل مشاهده نیست (۴). در مقابل، کودک آزاری جسمی، به صورت تنبیه شدید کودک و همچنین درد کشیدن طاقت‌فرسای کودک بر اثر تنبیه بدنی اطلاق می‌شود (۸). کودک آزاری جسمی صورت آشکار بدرفتاری با کودک است و عمدتاً به صدمات و جراحات قابل مشاهده اطلاق می‌شود (۹-۱۰). نتایج یک مطالعه مروری در سال ۲۰۱۹ در کانادا نشان داد که شیوع کودک آزاری به طور کلی ۶۵/۷ درصد بود. در مطالعه ایشان، شیوع کودک آزاری جسمی ۴۷/۷ درصد و شیوع کودک آزاری عاطفی ۵۱/۵ درصد گزارش گردید (۶). کودک آزاری جسمی بعد از غفلت، دومین عامل شایع در انواع کودک آزاری‌ها، محسوب می‌شود (۱۱). از آزارهای جسمی در کودکان، می‌توان به کبودی، سوختگی و شکستگی در اثر تنبیه بدنی، اشاره کرد (۱۲). نتایج مطالعه‌ای گذشته در ایران نشان داد که، شیوع تنبیه بدنی مادر به فرزند (۷۸ درصد)، آزار جسمی شدید (۴۶ درصد)، و آزار جسمی بسیار شدید (۳۲ درصد) بوده است (۱۳). در واقع پس از صدمات بافت نرم،

شکستگی دومین یافته رایج در آزار فیزیکی است (۱۴-۱۵). که در غالب اوقات تشخیص آن، با چالش‌های بسیاری همراه است (۱۶). در واقع شکستگی‌ها (نشان‌دهنده) آزار و اذیت جسمی خشونت‌آمیز هستند، زیرا به قدرت فیزیکی قابل توجهی نیاز دارند (۵). متأسفانه پزشکان در مورد اطلاعات اولیه مانند زمان آسیب و اینکه چه کسانی شاهد آن بوده‌اند، کمتر پرس‌وجو می‌کنند (۱۷). در واقع پزشکان باید یک شرح حال کامل بگیرند و معاینه فیزیکی دقیق برای کشف مکانیسم آسیب انجام دهند (۱۸). همه پزشکانی که به نوعی با کودکان سرو کار دارند (حتی اگر فقط یا گاهی اوقات) باید از شاخص‌های اصلی آزار جسمی احتمالی و فرصت‌های موجود برای مشاوره و مداخله آگاه باشند. زیرا غفلت در تشخیص کودک آزاری جسمی با شیوع بالای عود و مرگ و میر کودکان همراه است (۱۴). لذا هدف از مطالعه مروری حاضر، تشخیص و شناسایی شکستگی‌های ناشی از کودک آزاری جسمی در کودکان است. به امید که یافته‌های حاصل از تحقیق حاضر بتواند در شناسایی و تشخیص هر چه سریع‌تر شکستگی‌های مشکوک به کودک آزاری جسمی کمک‌کننده باشد.

## روش کار

این مطالعه با جستجو در سایت SID, Magiran, Medline, Medline in Process, Embase, CINAHL, ISI, Scopus تا اسفند سال ۱۴۰۱ بود. با استفاده از کلمات کلیدی بررسی و معاینه، کودک آزاری جسمی، شکستگی، جهت مقالات مرتبط منتشر طی سال‌های ۱۴۰۱-۱۳۳۳ به‌طور اجمالی به بررسی الگوهای شکستگی‌های اسکلتی مرتبط با کودک آزاری جسمی پرداخته شد. در مجموع بررسی‌های انجام گرفته

## مطالعات آزمایشگاهی

در بررسی موارد کودک آزاری باید شمارش کامل سلول‌های خونی همراه با سرعت سدیمان<sup>۱</sup>، تست‌های کبدی و آزمایش ادرار انجام شود (۲۲). تست‌های انعقادی کامل در بیماران مبتلا به خونریزی یا اکتیموز برای ارزیابی دیاتز (استعداد) خونریزی انجام شود. نوزادانی که نارس به دنیا می‌آیند در معرض خطر ابتلا به راشیتیس هستند، بنابراین ارزیابی کلسیم، فسفر، آلكالین فسفاتاز و ویتامین D ممکن است در چنین نوزادانی مفید باشد (۲۳). در صورت مشکوک بودن به سوء مصرف مواد توسط یکی از اعضای خانواده و کودک دارای علائم است، باید غربالگری سم‌شناسی نیز بر روی بیمار انجام شود (۲۴).

## شکستگی

شکستگی دومین تظاهر شایع کودک آزاری است. هر چه کودک با شکستگی کوچکتر باشد (به ویژه زیر ۱۸ ماه)، احتمال سوء استفاده بیشتر از آن است. طبق توصیه پیرس<sup>۲</sup> باید پزشک تعیین کند که آیا آسیب مشاهده شده در یک استخوان بلند با مکانیسم شرح داده شده مطابقت دارند یا خیر (۲۵). (جدول شماره ۱)

## جدول شماره ۱: بررسی موشکافانه شکستگی استخوان بلند در کودک مشکوک به کودک آزاری

- مکانیسم آسیب چه بوده و چگونه عوامل محیطی می‌توانند در آسیب نقش داشته باشند؟
- با مکانیسم مربوطه چه صدماتی انتظار می‌رود؟
- آیا شواهدی از ضعف یا بیماری استخوان وجود دارد؟
- آیا مورفولوژی شکستگی با مکانیسم توصیف شده مطابقت دارد؟
- آیا ضایعه متافزال کلاسیک (شکستگی گوشه یا دسته سطی) وجود دارد؟
- آیا آگوی شکستگی، تروما با انرژی بالا را منعکس می‌کند یا انرژی پایین؟
- چه نواحی از استخوان آسیب دیده است؟

تعداد ۲۰۱ مقاله و سند جستجو شد که پس از حذف موارد تکراری ۲۵ مقاله در زمینه مربوطه بررسی شد. پس از حذف موارد تکراری، مقالات از لحاظ معیارهای ورود در مطالعه مورد بررسی قرار گرفته و مقالات دارای معیارهای ورود جهت بررسی بیشتر وارد مطالعه شدند: بررسی الگوهای شکستگی‌های اسکلتی، نکات مهم در تشخیص و شناسایی کودک آزاری جسمی مربوط به شکستگی معیارهای اصلی ورود به مطالعه حاضر بودند.

## یافته‌ها

## گرفتن شرح حال

اخذ اطلاعات اولیه در ارتباط با زمان آسیب و اینکه چه کسانی شاهد آن بوده‌اند از موارد مهم بررسی در تشخیص کودک آزاری جسمی است. پزشک باید یک شرح حال کامل بگیرد و معاینه فیزیکی دقیق برای کشف مکانیسم آسیب انجام دهد (۱۹). برای تشخیص کودک آزاری، جراح ارتوپد یا تیم کودک آزاری باید تعیین کنند که آیا سابقه تروما برای توضیح شدت آسیب کافی است یا خیر (۲۰، ۱۶).

## انجام معاینه

ارزیابی دقیق علائم آسیب قبلی مفید است، زیرا ۵۰ درصد شواهدی از سوء استفاده قبلی را نشان می‌دهند. شکستگی‌های حاد باعث حساسیت موضعی و تورم می‌شوند، در حالی که شکستگی‌های مزمن ممکن است تورم ناشی از وجود کالوس و بدشکلی به دنبال بد جوش را ایجاد کنند. رادیوگرافی برای تایید شکستگی‌های مشکوک گرفته می‌شود. بررسی اسکلتی به‌عنوان مکمل معاینه فیزیکی باید در کودکان زیر ۲ سال زمانی که شک به سوء استفاده وجود دارد انجام شود و باید در نظر گرفته شود (۲۱).

1. ESR

2. Pierce

نکات مهم پزشکی قانونی در شکستگی‌های مرتبط با شکستگی‌های مرتبط با کودک آزاری جسمی (۲۸-۲۷) (جدول شماره ۴).

<p>- به ویژه در مورد نوزاد آسیب‌دیده باید خیلی محتاط بود.</p> <p>- احتمال مرگ در اثر سقوط با ارتفاع پایین، بسیار کم است.</p> <p>- باید مکانیسم آسیب را با جزئیات شرح داد.</p> <p>- مکانیسم آسیب باید با نوع شکستگی مطابقت داشته باشد.</p> <p>- شکستگی‌های متعدد دنده، شکستگی در مراحل مختلف بهبودی و شکستگی‌های متافیز کلاسیک بسیار مهم هستند.</p> <p>- عدم تشخیص کودک آزاری ممکن است منجر به ۲۵ درصد، خطر آزار مجدد و ۵ درصد، احتمال مرگ شود.</p> <p>- کبودی‌ها و ضایعات پوستی شایع‌ترین تظاهر سوءاستفاده هستند.</p> <p>- البته در چنین کبودی‌هایی باید ارزیابی از نظر اختلال خونریزی انجام شود.</p> <p>- شکستگی‌های مکرر و بدون علت به احتمال زیاد نشان‌دهنده سوءاستفاده هستند (اگرچه همیشه باید بیماری‌هایی مانند استئوژنریس ایمپرکتا را در نظر داشت).</p> <p>- رادیوگرافی باید در همه کودکان زیر ۲ سال و کودکان ۵-۲ ساله مشکوک به کودک آزاری انجام شود و در صورت لزوم ۲ هفته بعد تکرار شود.</p> <p>- باید تیم مراقبت از کودک بیمارستان را در مراحل اولیه مطلع کرد.</p> <p>- مستندات را طوری آماده کنید که انگار همه چیز در دادگاه بررسی و خوانده می‌شود.</p>
--

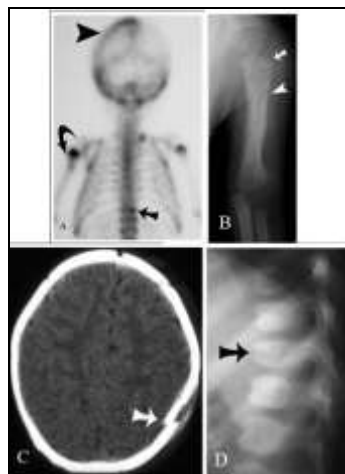
#### بررسی کامل اسکلتی<sup>۴</sup>

علاوه بر رادیوگرافی‌های استاندارد باید از یک بررسی کامل اسکلتی در همه کودکان زیر ۲ سال مشکوک به سوء استفاده جسمی انجام شود (۲۹-۳۰). زمانی که یک نمای نیم رخ به نمای رخ اضافه شود، ضایعه کلاسیک متافیز بیشتر تشخیص داده می‌شود. نمای نیم‌رخ کل ستون فقرات باید همیشه در بررسی گنجانده شود (۳۱). نماهای مایل دوطرفه قفسه‌سینه برای تشخیص شکستگی‌های مخفی دنده مفید می‌باشد. بیبی گرم جایی در تشخیص ندارد، زیرا ممکن است بسیاری از شکستگی‌های مخفی را شناسایی نکند. رادیوگرافی‌های استاندارد در بررسی اسکلتی کودک آزاری، توصیه شده توسط انجمن رادیولوژی آمریکایی برای موارد

کلايمن<sup>۳</sup> ویژگی شکستگی‌های اسکلتی برای سوءاستفاده را براساس محل و نوع شکستگی رتبه‌بندی کرد (۲۶) (جدول شماره ۲).

جدول شماره ۲: میزان اختصاصیت آسیب‌های اسکلتی برای کودک آزاری	
اختصاصیت بالا	<ul style="list-style-type: none"> <li>• ضایعات کلاسیک متافیزی</li> <li>• شکستگی خلفی دنده</li> <li>• شکستگی اسکاپولا</li> <li>• شکستگی استرنوم</li> <li>• شکستگی زائده خاری مهره</li> </ul>
اختصاصیت متوسط	<ul style="list-style-type: none"> <li>• شکستگی متعدد و بویژه دوطرفه</li> <li>• شکستگی‌هایی در مراحل مختلف ترمیم</li> <li>• جدا شدن اپی فیز</li> <li>• شکستگی یا دررفتگی جسم مهره</li> <li>• شکستگی انگشتان</li> <li>• شکستگی پیچیده‌ی جمجمه</li> </ul>
اختصاصیت کم	<ul style="list-style-type: none"> <li>• شکستگی ترقوه</li> <li>• شکستگی تنه استخوان بلند</li> <li>• شکستگی خطی جمجمه</li> </ul>

همه انواع شکستگی‌ها در مقالات کودک آزاری گزارش شده‌اند و اغلب وجود شکستگی‌های متعدد است که نشان‌دهنده کودک آزاری است (۲۷) (جدول شماره ۳).



شکل شماره A-D

- بالا و چپ (A): اسکن هسته‌ای از دختر بچه سه ماهه‌ای که شکستگی‌های متعدد در مراحل مختلف ترمیم را نشان می‌دهد.
- شکل بالا و راست (B): رادیوگرافی شکستگی بازو
- شکل پایین و چپ (C): سی‌تی اسکن شکستگی جمجمه
- شکل پایین و راست (D): رادیوگرافی شکستگی مهره‌ای

<sup>3</sup>. Kleinman

<sup>4</sup>. Skeletal Survey

مشکوک به کودک آزاری در کودکان کمتر از ۲ سال در جدول شماره ۵ فهرست شده‌اند (۳۲).

جدول شماره ۵: بررسی کامل اسکلتی در کودکان مشکوک به سوءاستفاده	
اسکلت محوری	قفسه‌سینه (رخ، نیم‌رخ، مایل چپ و راست، برای بررسی کامل دنده‌ها، توراسیک و لومبار فوقانی) (لگن) (رخ)
	فقرات لومبوساکرال (نیم رخ) فقرات گردنی (نیم رخ)
	جمعیه (رخ و نیم رخ)
	بازو (رخ) ساعد (رخ) دست‌ها (رخ) فemor (رخ) ساق (رخ) پا (رخ)
اسکلت کناری	

کند تا از سوءاستفاده بیشتر جلوگیری کند (۳۵-۳۴). واکنش پریوست در طی ۴ روز دیده می‌شود و در حداقل ۵۰ درصد موارد تا دو هفته وجود دارد و بازسازی<sup>۶</sup> شکستگی در ۸ هفته به اوج خود می‌رسد. سخت‌ترین شکستگی‌ها برای تعیین تاریخ، شکستگی-هایی هستند که با بازسازی قابل توجهی به‌طور کامل بهبود یافته‌اند و اغلب تنها علامت شکستگی بهبود یافته، کورتکس ضخیم شده است (۳۶).

#### شکستگی‌های اندام

شکستگی‌ها را می‌توان با توجه به وجود یا عدم وجود زخم باز، به‌صورت شکستگی باز و بسته تقسیم‌بندی کرد. همچنین شکستگی‌ها را می‌توان براساس طرز قرارگیری و قطعات شکستگی به دو صورت شکستگی با جابجایی و شکستگی بدون جابجایی تقسیم‌بندی کرد (۳۷). انواع شکستگی عبارتند از: شکستگی ترکه‌ای<sup>۷</sup>، شکستگی مایل<sup>۸</sup>، شکستگی مرکب<sup>۹</sup>، شکستگی فشاری<sup>۱۰</sup>، شکستگی لب پرشده<sup>۱۱</sup>، شکستگی عرضی<sup>۱۲</sup>، شکستگی مارپیچی<sup>۱۳</sup>، شکستگی فرورفته<sup>۱۴</sup>، شکستگی مرضی<sup>۱۵</sup>، شکستگی اپی‌فیزیال<sup>۱۶</sup> (۳۸).

در کودک آزاری منجر به شکستگی، هیچ الگوی غالب شکستگی وجود ندارد (۳۹). به‌طور سنتی اعتقاد بر این بود که شکستگی مارپیچی مثلاً در استخوان ران، ناشی از آسیب چرخشی<sup>۱۷</sup> شدید در اثر خشونت است، ولی معمولاً اینطور نیست. در واقع، بیشتر از دو سوم از

بررسی اسکلتی ثانویه در هفته دوم، تشخیص شکستگی‌های مخفی را افزایش می‌دهد، زیرا ممکن است برخی از شکستگی‌ها، به‌ویژه دنده‌ها، تا زمانی که کالوس ظاهر نشود (۱۴-۱۰ روز بعد) دیده نشود. کلایمن<sup>۵</sup> و همکاران گزارش کردند که یک بررسی اسکلتی ۲ هفته پس از آسیب، ۲۷ درصد شکستگی‌های بیشتری را شناسایی کرد (۳۳). بررسی کامل رادیولوژیک برای کودکان بزرگتر از ۵ سال ارزش کمتری دارند، زیرا کودک می‌تواند محل درد را توصیف کند.

#### تعیین تاریخ وقوع شکستگی

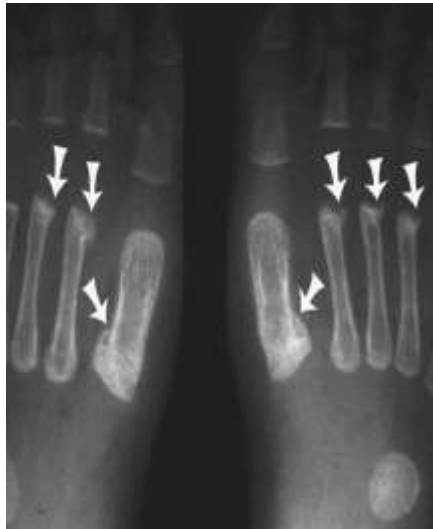متخصصان ارتوپد و رادیولوژیست‌های می‌توانند محدوده سنی شکستگی‌ها را با توجه به ظاهر رادیوگرافیک از روی رادیوگرافی تخمین بزنند، اما تعیین تاریخ وقوع شکستگی‌ها هیچ‌وقت دقیق نیست (۳۴).

الگوهای شکستگی مرتبط با سن نیز وجود دارد و ممکن است به دلیل تغییر مکانیسم سوءاستفاده همزمان با رشد کودک باشد. این الگوهای شکستگی مرتبط با سن می‌تواند به تشخیص کودک آزاری در درمان کمک

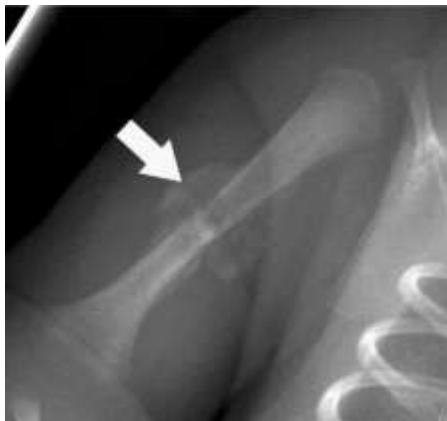<sup>5</sup>. Kleinman

<sup>6</sup>. Remodeling  
<sup>7</sup>. Green Stick  
<sup>8</sup>. Oblique  
<sup>9</sup>. Compound  
<sup>10</sup>. Compression  
<sup>11</sup>. Avulsion  
<sup>12</sup>. Transvers  
<sup>13</sup>. Spiral  
<sup>14</sup>. Depressed  
<sup>15</sup>. Pathologic  
<sup>16</sup>. Epiphyseal  
<sup>17</sup>. Torsional

استاندارد(حذف شود) نمای مایل در بررسی اسکلتی دیده می شوند(۴۴-۴۵). شکستگی های متافیزال و اپی فیزیال استخوان های بلند به طور کلاسیک با کودک آزاری مرتبط است(شکل شماره F).



شکل شماره F: تصویر رادیوگرافی از یک بررسی اسکلتی، در یک دختر ۲ ماهه قربانی ترومای غیرتصادفی، شکستگی های متاتارس پروگزیمال و دیستال بصورت دو طرفه و متقارن که در حال بهبود هستند، را نشان می دهد.

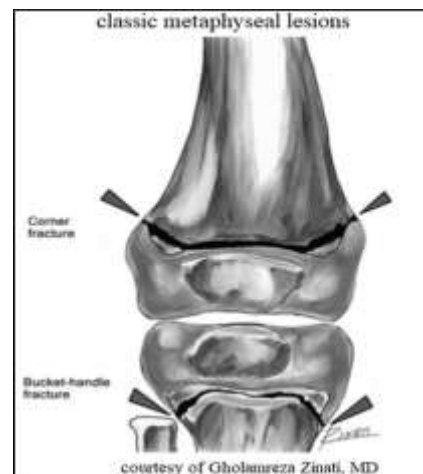


شکل شماره A: شکستگی بازو در یک دختر ۲ ماهه قربانی ترومای غیر تصادفی. این شکستگی ها زمانی رخ می دهد که کودک به شدت توسط اندام های انتهایی با کشش شدید یا چرخش اندام تکانه شود(۴۴).

### شکستگی دنده

شکستگی دنده به دنبال تصادفات در کودکان غیرمعمول است، به خصوص شکستگی بخش خلفی

شکستگی های دیافیز در کودک آزاری، عرضی است(۴۰). شکستگی های عرضی معمولاً با نیروی خمش<sup>۱۸</sup> شدید یا ضربه مستقیم به اندام ها همراه است، حالی که شکستگی های مارپیچی یا مایل استخوان های بلند در اثر نیروی چرخشی و عمودی<sup>۱۹</sup>، مانند سقوط ایجاد می شوند(۴۱). معمولاً شکستگی تنه ی ران شک به کودک آزاری جسمی به ویژه در نوزادان را مطرح می کند(۴۲). شکستگی گوشه متافیزیال<sup>۲۰</sup> یا شکستگی دسته سطلی تقریباً پانگنومونیک(مشخصه ی) کودک آزاری است. شکستگی های گوشه متافیزیال به احتمال زیاد در اثر تکان دادن شدید یا آسیب های کششی به اندام ایجاد می شوند(۱۴)(شکل شماره E).



شکل شماره E: نمای ضایعه ی کلاسیک متافیزیال بصورت دسته سطلی که مشخصه کودک آزاری است.

شکستگی دست ها و پاها معمولاً در اثر ضربه های(تروما) تصادفی در کودکان بزرگ تر اتفاق می افتد(۴۳)، اما وقوع این نوع شکستگی در نوزادان مشکوک است و کودک باید مورد بررسی بیشتر، جهت کودک آزاری جسمی قرار گیرد. این آسیب ها به بهترین وجه در

<sup>18</sup>.Bending

<sup>19</sup>.Vertical

<sup>20</sup>.Corner Metaphyseal Fracture

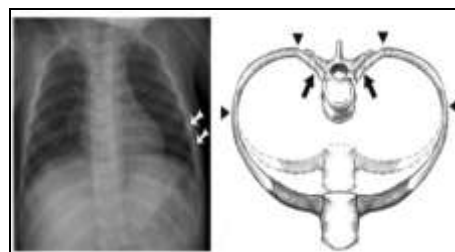
### شکستگی سر و ستون فقرات

شکستگی سر، به صورت غیرتصادفی، از موارد بسیار نادر است. صدمات شدیدتر با سقوط از ارتفاع بیشتر رخ می‌دهد. سقوط از پله معمولاً منجر به صدمات کم انرژی می‌شود، اما اگر کودک توسط مراقب حمل شود، خطر آسیب بیشتر می‌شود. سقوط از ارتفاع کم (کمتر از ۱/۵ متر) به ندرت باعث مرگ می‌شود (۲۱). شکستگی ستون فقرات در کودک آزاری نادر اما مهم است و باید تشخیص داده شود (۴۹). بررسی اسکلتی باید شامل نمای جانبی ستون فقرات گردنی، سینه‌ای و کمری باشد. برای کودکان کمتر از ۳۶ ماه، بروز آسیب ستون فقرات گردنی به ۱۵ درصد می‌رسد، بنابراین کودکان مشکوک به کودک آزاری باید تصویربرداری ستون فقرات گردنی داشته باشند (۵۰). در گزارشی از ۱۰۳ کودک با آسیب ستون فقرات گردنی، تنها سه بیمار به دلیل سوءاستفاده آسیب دیدند و همگی آسیب نخاعی بدون ناهنجاری‌های رادیوگرافی<sup>۲۱</sup> داشتند. بنابراین تصویربرداری ستون فقرات هنگام شک به کودک آزاری جسمی، مساله مهمی است که باید به آن، توجه داشت (۵۱).

### بحث

این مطالعه مروری به صورت اجمالی به الگوهای شکستگی و روش‌های تشخیصی شکستگی‌های ناشی از کودک آزاری جسمی اشاره داشت. در معاینه کودکانی که دچار آزار جسمی می‌شوند، معمولاً صدمات بدنی مشخص بوده و معمولاً راحت‌تر از بقیه انواع کودک آزاری قابل تشخیص می‌باشند (۱۲). چنانچه علائمی دال بر آسیب‌های سر و شکستگی‌ها را نتوان به

دنده همراه با سایر شکستگی‌های استخوان بلند باشد باید به کودک آزاری قویا شک نمود. شکستگی‌های دنده ممکن است در اثر فشار دادن قفسه‌سینه توسط مراقب، ضربه زدن به کودک از پشت، یا پا گذاشتن روی سینه ایجاد شود طبق یک مطالعه شکستگی دنده اول در کودکان فقط در بدرفتاری دیده می‌شود. شکستگی دنده دارای ارزش اخباری مثبت ۹۵ درصد برای کودک آزاری در کودکان کمتر از ۳ سال است. در رادیوگرافی ممکن است شکستگی توسط زائده عرضی دنده پنهان شود. نماهای مایل قفسه‌سینه شکستگی دنده را بهتر نشان می‌دهد (۴۶). شایع‌ترین محل شکستگی کودک آزاری در خلف دنده است، اما شکستگی ممکن است در هر جایی در امتداد قوس دنده رخ دهد، از جمله در محل اتصال قدامی کوستوکندرال، شکستگی دنده‌های خلفی بیشتر بین مهره‌های توراسیک چهارم تا نهم رخ می‌دهد (۴۷). شکستگی‌های دنده‌ها در صورتی که تروما یا توضیح پزشکی قابل‌قبولی وجود نداشته باشد، به شدت نشان‌دهنده سوءاستفاده هستند (۴۸). شکستگی‌های دنده ممکن است در اثر فشار دادن قفسه‌سینه توسط مراقب، ضربه زدن به کودک از پشت، یا پا گذاشتن روی سینه ایجاد شود (۴۷) (شکل شماره H).



(شکل شماره H): شکستگی دنده در پسر بچه ۹ ماهه قربانی کودک آزاری

<sup>21</sup> Spinal Cord Injury Without Radiographic Abnormalities: SCIWORA



بیماری مشخصی ارتباط داد، احتمال کودک آزاری جسمی بیشتر مطرح می‌باشد. بنظر می‌رسد که در کشور ما هم، کودک آزاری جسمی مساله شایعی باشد اما به دلیل مشکلات فرهنگی و قومیتی، اطلاعات درستی از آن در دسترس نیست. همچنین نتایج مطالعه حاضر نشان داد که علاوه بر معاینات بالینی و گرفتن شرح حال، نتایج آزمایشگاهی و رادیولوژیکی نیز قویا کمک کننده هستند. برطبق نتایج مطالعه حاضر، نتایج نشان داد که در موارد مشکوک به شکستگی نوزادان، ناشی از کمبود تغذیه‌ایی، ارزیابی کلسیم، فسفر، آلکالین فسفاتاز و ویتامین-D، امری حیاتی است. در واقع این نوع شکستگی‌ها در نوزادان نارس، بچه‌های ناخواسته و آنهایی که ناهنجاری مادرزادی یا بیماری‌های مزمن دارند، شایع است (۳۹، ۵۲). نتایج مطالعه حاضر نشان داد که، شکستگی‌های گوشه متافیزال به احتمال زیاد در اثر تکان دادن شدید یا آسیب‌های کششی به اندام ایجاد می‌شوند. همچنین، شکستگی‌های متافیزال و اپی‌فیزال استخوان‌های بلند به‌طور کلاسیک با کودک آزاری مرتبط است نتایج مطالعه Catherine Adamsbaum و همکاران، بر روی ۶۷ شیرخوارانی که دچار شکستگی ناشی از کودک آزاری جسمی شدند، نشان داد که، میانگین سنی شیرخواران، ۳/۴ ماه بود. بیش از ۶۵ درصد از شیرخواران، چندین شکستگی کلاسیک متافیزال<sup>۲۲</sup> داشتند. محل شکستگی‌ها (۶۴ درصد)، زانوها و مچ پا بود. شکستگی‌ها عمدتاً توسط نیروهای غیرمستقیم اسکلتی و به‌طور خشن در اثر (پیچ خوردگی، کشش، فشار، و حرکات اجباری) اتفاق افتاده بود که عمدتاً به‌طور خشونت آمیزی هنگام تعویض پوشک اتفاق افتاده بودند (۵۳).

بلک مور<sup>۲۳</sup> و همکاران نشان دادند که تنها ۲ درصد از شکستگی‌های استخوان ران از سن ۵-۱ سالگی به دلیل سوءاستفاده بوده است، که در واقع بروز این نوع شکستگی‌ها در کودکان بزرگتر، شیوع کمتری دارد (۵۴). برطبق نتایج مطالعه حاضر، شکستگی‌های دنده‌ها در کودکان زیر سه سال، در صورتی که تروما یا توضیح پزشکی قابل قبولی وجود نداشته باشد، به شدت نشان دهنده کودک آزاری جسمی است. نتایج مطالعه موردی در سال ۲۰۰۸ در ایران، بر روی یک کودک چهار ماهه، نشان داد که، کودک به دلیل کودک آزاری جسمی دچار شکستگی‌هایی در استخوان جمجمه، دنده‌ها به صورت قرینه، ران، زند زیرین و ترقوه، با تشکیل کالوس استخوانی شده بود. دنده‌ها به صورت قرینه، شکسته بودند که در واقع در موارد مشکوک به شکستگی استخوان‌های دنده، آن هم، به صورت قرینه باید به تشخیص کودک آزاری جسمی پی برد (۵۵). همچنین مطالعه‌ایی بر روی ۷۵۳۰ نوزاد و نوپای مبتلا به کودک آزاری در سال ۲۰۱۹ منتشر شد که شیوع شکستگی دنده را کمتر از یک درصد گزارش کردند (۵۶). برطبق نتایج مطالعه حاضر، شکستگی ستون فقرات در کودکان کمتر از ۳۶ ماه نادر است و باید در تشخیص آن از گرافی استفاده شود. نتایج مطالعه Jauregui و همکاران بر روی ۲۲۱۹۲ کودک با تشخیص آسیب نخاعی یا ستون مهره نیز نشان داد، که از این تعداد ۱۱۶ نفر (۰/۵ درصد) دارای تشخیص قطعی کودک آزاری جسمی بودند. آنها در مطالعه خود همچنین نشان دادند که وقوع شکستگی استخوان مهره بسیار کم است. سن زیر دو سال، جنسیت مونث، از متغیرهای مهم در افزایش خطر شکستگی‌های ستون مهره‌های قفسه‌سینه و شکستگی ستون مهره‌های

23. Blakemore

22. classic metaphyseal lesion

کمتری همراه بود (۴۹). لذا با توجه به یافته‌ها، هر مورد مشکوک به شکستگی از نوع کودک آزاری جسمی باید تحت بررسی اسکلتی رادیولوژیک بصورت دقیق قرار گیرد و مشاوره با پزشک متخصص ارتوپدی لازم است تا انجام شود.

### نتیجه گیری

هنگامی که نوزادان و کودکان نوپا با شکستگی در غیاب علت تایید شده مراجعه می‌کنند، کودک آزاری جسمی باید به عنوان یک علت بالقوه در نظر گرفته شود. در طی ارزیابی شکستگی‌های فردی، محل، نوع شکستگی و مرحله رشد کودک می‌تواند به تعیین احتمال کودک آزاری کمک کند. در بسیاری از مراکز درمانی بزرگ دنیا، تیم‌های چند تخصصی برای ارزیابی و درمان کودکان مشکوک به کودک آزاری جسمی در دسترس هستند که در این زمینه، آموزش‌های تخصصی دیده‌اند، در ایران، تیم‌های چند تخصصی برای ارزیابی و درمان چنین کودکانی در دسترس نیستند، لذا در اکثر موارد پزشکان ارتوپد ممکن است تنها مسئول اصلی ارزیابی و درمان باشند. لذا آموزش نکات مهم در بررسی و معاینه شکستگی استخوان کودکان مشکوک به کودک آزاری جسمی، باید مورد توجه اساتید ارتوپدی کشور قرار گیرد و در واحدهای درسی پزشکان متخصص ارتوپدی گنجانده شود. همچنین با توجه به یافته‌ها، کودکانی که دچار شکستگی‌های ناشی

از کودک آزاری جسمی شده‌اند، افزایش برنامه‌های آموزشی و اطلاع‌رسانی به کارکنان مراکز بهداشتی درمانی به خصوص پزشکان ارتوپدی، برای تشخیص و شناسایی موارد کودک آزاری جسمی و ارائه یک برنامه ویژه به منظور مواجهه با موارد شکستگی در کودکان می‌تواند، مفید باشد. همچنین تدوین و طراحی چک‌لیستی که در آن شناسایی فردی که از کودک مراقبت می‌کند، برای ارزیابی اولیه شکستگی توسط پزشکان عمومی، ضروری است. لازم است در چک‌لیست طراحی شده، بررسی وجود اختلاف در روابط والدین، وضعیت تغذیه کودک، وجود جراحات خاص کودک آزاری و میزان شدت جراحات، فقدان شرح حال مناسب و قطعی از یک حادثه، سابقه مراجعات قبلی، وجود آثار صدمات تکراری، وجود سابقه بیماری روانی و اختلالات شخصیت در مراقب کودک لحاظ گردد و توصیه می‌گردد که این چک‌لیست در کلیه مراکز بیمارستانی در زمان مواجهه با شکستگی‌های مشکوک به کودک آزاری جسمی تکمیل شود. لذا ارائه و سازماندهی چک‌لیستی در سطوح وسیع و شناسایی شکستگی‌های ناشی از کودک آزاری جسمی، که گاه در آستانه مرگ، ناشی از این شکستگی‌ها، قرار می‌گیرند، در سطح کشوری ضروری است.

## References

- Vriesman MH, Vrolijk-Bosschaart TF, Lindauer RJ, van der Lee JH, Brilleslijper-Kater S, Teeuw AH, et al. Prevalence of suspected child abuse in children with constipation: a case-control study. *BMJ paediatrics open*. 2022;6(1).
- Seth R. Child abuse and neglect in India. *The Indian Journal of Pediatrics*. 2015;82(8):707-714.
- Bifulco A, Schimmenti A. Assessing child abuse: "We need to talk!". *Child Abuse & Neglect*. 2019;98:104236.
- Herbert JL, Bromfield L. Better together? A review of evidence for multi-disciplinary teams responding to physical and sexual child abuse. *Trauma, Violence, & Abuse*. 2019;20(2):214-228.
- Berkowitz CD. Physical abuse of children. *New England Journal of Medicine*. 2017;376(17):1659-1666.
- Bodkin C, Pivnick L, Bondy SJ, Ziegler C, Martin RE, Jernigan C, et al. History of childhood abuse in populations incarcerated in Canada: A systematic review and meta-analysis. *American Journal of Public Health*. 2019;109(3):e1-e11.
- Meinck F, Cluver LD, Boyes ME, Ndhlovu LD. Risk and protective factors for physical and emotional abuse victimisation amongst vulnerable children in South Africa. *Child Abuse Review*. 2015;24(3):182-197.
- Vlahovicova K, Melendez-Torres GJ, Leijten P, Knerr W, Gardner F. Parenting programs for the prevention of child physical abuse recurrence: a systematic review and meta-analysis. *Clinical child and family psychology review*. 2017;20:351-365.
- Azzopardi C, Eirich R, Rash CL, MacDonald S, Madigan S. A meta-analysis of the prevalence of child sexual abuse disclosure in forensic settings. *Child abuse & neglect*. 2019;93:291-304.
- Dubowitz H. Child sexual abuse and exploitation—A global glimpse. *Child abuse & neglect*. 2017;66:2-8.
- Sundin EC, Baguley T. Prevalence of childhood abuse among people who are homeless in Western countries: a systematic review and meta-analysis. *Social psychiatry and psychiatric epidemiology*. 2015;50:183-194.
- Christian CW, Abuse CoC, Neglect. The evaluation of suspected child physical abuse. *Pediatrics*. 2015;135(5):e20150356.
- Douki ZE, Esmaeili MR, Vaezzadeh N, Mohammadpour RA, Azimi H, Sabbaghi R, et al. Maternal child abuse and its association with maternal anxiety in the socio-cultural context of Iran. *Oman medical journal*. 2013;28(6):404.
- Berthold O, Frericks B, John T, Clemens V, Fegert JM, von Moers A. Abuse as a cause of childhood fractures. *Deutsches Ärzteblatt International*. 2018;115(46):769.
- Annerbäck E-M, Sahlqvist L, Svedin C-G, Wingren G, Gustafsson P. Child physical abuse and concurrence of other types of child abuse in Sweden—Associations with health and risk behaviors. *Child abuse & neglect*. 2012;36(7-8):585-595.
- Kemp AM, Dunstan F, Harrison S, Morris S, Mann M, Rolfe K, et al. Patterns of skeletal fractures in child abuse: systematic review. *Bmj*. 2008;337.
- McGuire K, London K. A retrospective approach to examining child abuse disclosure. *Child Abuse & Neglect*. 2020;99:104263.
- Jarvis C. Physical examination and health assessment-Canadian E-book: Elsevier Health Sciences; 2023.
- Paine CW, Fakeye O, Christian CW, Wood JN. Prevalence of abuse among young children with rib fractures: a systematic review. *Pediatric emergency care*. 2019;35(2):96.
- Hung K-L. Pediatric abusive head trauma. *biomedical journal*. 2020;43(3):240-250.
- Chadwick DL. Preparation for court testimony in child abuse cases. *Pediatric Clinics of North America*. 1990;37(4):955-970.
- Kodner C, Wetherston A. Diagnosis and management of physical abuse in children. *American family physician*. 2013;88(10):669-675.
- Miller M, Stolfi A, Ayoub D. Findings of metabolic bone disease in infants with unexplained fractures in contested child abuse investigations: a case series of 75 infants. *Journal of pediatric endocrinology and metabolism*. 2019;32(10):1103-1120.
- Hines E. Child abuse by poisoning. *Clinical Pediatric Emergency Medicine*. 2016;17(4):296-301.
- Perez-Rossello JM, McDonald AG, Rosenberg AE, Tsai A, Kleinman PK. Absence of rickets in infants with fatal abusive head trauma and classic metaphyseal lesions. *Radiology*. 2015;275(3):810-821.

26. Kleinman PK. Diagnostic imaging of child abuse: Cambridge University Press; 2015.
27. Flaherty EG, Perez-Rossello JM, Levine MA, Hennrikus WL, Abuse AAoPCoC, Neglect, et al. Evaluating children with fractures for child physical abuse. *Pediatrics*. 2014;133(2):e477-e489.
28. Dubowitz H, Christian CW, Hymel K, Kellogg ND. Forensic medical evaluations of child maltreatment: A proposed research agenda. *Child abuse & neglect*. 2014;38(11):1734-1746.
29. Strouse PJ, Choudhary AK, Servaes S. Introduction to the child abuse imaging special issue. *Pediatric Radiology*. 2021;51:851-852.
30. Rao R, Browne D, Lunt B, Perry D, Reed P, Kelly P. Radiation doses in diagnostic imaging for suspected physical abuse. *Archives of Disease in Childhood*. 2019;104(9):863-868.
31. Karmazyn B, Duhn RD, Jennings SG, Wanner MR, Tahir B, Hibbard R, et al. Long bone fracture detection in suspected child abuse: contribution of lateral views. *Pediatric radiology*. 2012;42:463-469.
32. Berger RP, Panigrahy A, Gottschalk S, Sheetz M. Effective radiation dose in a skeletal survey performed for suspected child abuse. *The Journal of pediatrics*. 2016;171:310-312.
33. Bennett BL, Chua MS, Care M, Kachelmeyer A, Mahabee-Gittens M. Retrospective review to determine the utility of follow-up skeletal surveys in child abuse evaluations when the initial skeletal survey is normal. *BMC Research Notes*. 2011;4(1):1-4.
34. Quiroz HJ, Yoo JJ, Casey LC, Willobee BA, Ferrantella AR, Thorson CM, et al. Can we increase detection? A nationwide analysis of age-related fractures in child abuse. *Journal of pediatric surgery*. 2021;56(1):153-158.
35. Forbes-Amrhein MM, Gensel AJ, Cooper ML, Karmazyn B. Multi-modality imaging characteristics of costochondral fractures, a highly specific rib fracture for child abuse. *Pediatric radiology*. 2022;52(5):910-923.
36. Drury A, Cunningham C. Determining when a fracture occurred: Does the method matter? Analysis of the similarity of three different methods for estimating time since fracture of juvenile long bones. *Journal of Forensic and Legal Medicine*. 2018;53:97-105.
37. Manske RC, Magee DJ. Orthopedic physical assessment-E-Book: Elsevier Health Sciences; 2020.
38. Tang P, Chen H. Orthopaedic Trauma Surgery: Volume 3: Axial Skeleton Fractures and Nonunion: Springer Nature; 2023.
39. Herring JA. Tachdjian's Pediatric Orthopaedics: From the Texas Scottish Rite Hospital for Children: From the Texas Scottish Rite Hospital for Children: Elsevier Health Sciences; 2013.
40. Ryznar E, Rosado N, Flaherty EG. Understanding forearm fractures in young children: Abuse or not abuse? *Child abuse & neglect*. 2015;47:132-139.
41. Shapiro F. Pediatric Orthopedic Deformities, Volume 1: Pathobiology and Treatment of Dysplasias, Physeal Fractures, Length Discrepancies, and Epiphyseal and Joint Disorders: Springer; 2015.
42. Hui C, Joughin E, Goldstein S, Cooper N, Harder J, Kiefer G, et al. Femoral fractures in children younger than three years: the role of nonaccidental injury. *Journal of Pediatric Orthopaedics*. 2008;28(3):297-302.
43. Leaman LA, Hennrikus WL, Bresnahan JJ. Identifying non-accidental fractures in children aged < 2 years. *Journal of children's orthopaedics*. 2016;10(4):335-341.
44. Boutis K. Pediatric Orthopedic Emergencies. *Tintinalli's Emergency Medicine: A Comprehensive Study Guide*, 9e, JE Tintinalli, et al, Editors. 2020.
45. Sink EL, Hyman JE, Matheny T, Georgopoulos G, Kleinman P. Child abuse: the role of the orthopaedic surgeon in nonaccidental trauma. *Clinical Orthopaedics and Related Research*. 2011;469:790-797.
46. Barsness KA, Cha E-S, Bensard DD, Calkins CM, Partrick DA, Karrer FM, et al. The positive predictive value of rib fractures as an indicator of nonaccidental trauma in children. *Journal of Trauma and Acute Care Surgery*. 2003;54(6):1107-1110.
47. Hibbard R, Barlow J, MacMillan H, Abuse CoC, Neglect, Child AAo, et al. Psychological maltreatment. *Pediatrics*. 2012;130(2):372-378.
48. Kemp AM, Butler A, Morris S, Mann M, Kemp K, Rolfe K, et al. Which radiological investigations should be performed to identify fractures in suspected child abuse? *Clinical radiology*. 2006;61(9):723-736.
49. Jauregui JJ, Perfetti DC, Cautela FS, Frumberg DB, Naziri Q, Paulino CB. Spine injuries in child abuse. *Journal of Pediatric Orthopaedics*. 2019;39(2):85-89.
50. Baerg J, Thirumoorthi A, Vannix R, Taha A, Young A, Zouros A. Cervical spine imaging for young children with inflicted trauma: expanding the injury pattern.

- Journal of pediatric surgery. 2017;52(5):816-821.
51. Kleinman PK, Marks SC. Vertebral body fractures in child abuse. Radiologic-histopathologic correlates. Investigative radiology. 1992;27(9):715-722.
  52. Pandey S, Pandey KA. Clinical orthopedic diagnosis: Jaypee brothers medical publishers; 2018.
  53. Adamsbaum C, De Boissieu P, Teglas JP, Rey-Salmon C. Classic metaphyseal lesions among victims of abuse. The Journal of Pediatrics. 2019;209:154-9. e2.
  54. Blakemore LC, Loder RT, Hensinger RN. Role of intentional abuse in children 1 to 5 years old with isolated femoral shaft fractures. Journal of Pediatric Orthopaedics. 1996;16(5):585-588.
  55. Nakhjanani, N. a case Report of severe physical child abuse in a 4-month-old infant. 2003;41: 102-106.
  56. Ruest S, Kanaan G, Moore JL, Goldberg AP. The prevalence of rib fractures incidentally identified by chest radiograph among infants and toddlers. The Journal of pediatrics. 2019;204:208-213.