

**Review**

***Posner\_Schlossman Syndrome (Glaucomatocyclic Crisis): Rare case report***

Reza Jafari<sup>1\*</sup>, Ahmad Ahmadzadeh Amiri<sup>1</sup>, Assadollah Farrokhfar<sup>1</sup>, Majidreza Sheikhrezaee<sup>1</sup>, Kiumars Nowroozpoor Dailami<sup>1</sup>

1. Assistant Professor of Ophthalmology Department Mazandaran University of Medical Sciences, Sari, Iran.

\* .Corresponding Author: E-mail: Reza76@yahoo.com

(Received 30 December 2014; Accepted 14 April 2015)

---

***Abstract***

In 1948, Posner and Schlossman first reported glaucomatocyclitic crisis, an uncommon form of secondary inflammatory glaucoma characterized by recurrent unilateral episodes of markedly elevated intraocular pressure(IOP) with mild idiopathic anterior chamber inflammation. The exact etiology of glaucomatocyclitic crisis is not clear.

A 24-year-old man with blurred vision in the right eye and headache presented with red eye. In slit lamp examination detected epithelial edema, an intraocular pressure (IOP) of 46 mm Hg in the right eye an 12 mmHg in left eye, and sluggish mid dilated pupil. He had a mild flare without cell in anterior chamber without PS or PAS. However, fine satellite KP presented in second day of the visit. In gonioscopy an open angle and fine KP over the trabecular mesh-work detected.

Although PSS is a self-limiting syndrome, we should manage high IOP and prevent ischemia of the optic nerve head by treating with ocular antihypertensive medications and follow up for recurrence should be done.

**Keywords:** Posner Schlossman syndrome, glaucomatocyclic crisis, secondary inflammatory glaucoma, intraocular pressure.

**J Clin Exc 2015; 3(2): 28-33 (Persian).**

## گزارش یک مورد نادر سندرم کریز گلوکوماتوسیکلیک

رضا جعفری<sup>\*</sup>، احمد احمدزاده امیری<sup>۱</sup>، اسدالله فرخ‌فر<sup>۱</sup>، مجیدرضا شیخ رضایی<sup>۱</sup>، کیومرث نوروزپور دیلمی<sup>۱</sup>

### چکیده

کریز گلوکوماتوسیکلیک یک نوع گلوکوم ثانویه التهابی است. این بیماری راجعه خود محدودشونده با افزایش فشار داخل چشمی و التهاب اتاق قدامی است. اولین بار توسط آقای Posner و Schlossman در سال ۱۹۴۸ تشخیص داده شد و تحت نام سندرم Posner-Schlossman نامیده شد. علت این بیماری نامشخص است. بیمار مرد جوان ۲۴ ساله که با شکایت سردرد، قرمزی چشم، تاری دید خفیف در چشم راست مراجعه کرده بود. در معاینه دید بیمار با اصلاح در چشم راست ۶/۱۰ و چشم چپ ۱۰/۱۰ بود. در معاینه اسلیت لامپ ادم اپی تلیال قرنیه متوسط داشت. فشار چشم راست بیمار ۴۶ و چشم چپ ۱۲ بود. واکنش مردمک خفیف و میددیلاته بود. اتاق قدامی کاملاً عمیق بود و چسبندگی مردمک مشاهده نشد. در معاینه روز دوم در قسمت اینفریور قرنیه رسوبات ظریف ستاره‌ای شکل مشاهده گردید و با شفاف شدن قرنیه مقدار کمی پروتئین بدون سلول مشاهده شد. گونیوسکوپی جهت بیمار انجام شد زاویه کاملاً باز و یک ناحیه کوچک در اینفریور شبیه رسوبات قرنیه ای مشاهده گردید. اگر چه سندرم Posner-Schlossman یک بیماری نادر خود محدودشونده است ولی فشار بالای چشمی به علت ایجاد ایسکمی سرعصب اپتیک نیاز به تشخیص به موقع و درمان با داروهای کاهش‌دهنده فشار چشم و پیگیری منظم از نظر حملات عود بیماری است.

**واژه‌های کلیدی:** سندرم Posner-Schlossman، گلوکوم ثانویه التهابی، فشار داخل چشمی، کریز گلوکوماتوسیکلیک.

### مقدمه

است. معمولاً میدان بینائی دیسک اپتیک نرمال است و معاینات بین حملات نرمال است (۲). اخیراً تغییراتی در کرایتریای اولیه رخ داده است (۳). مثلاً به ندرت ممکن است هر دو چشم بطور غیرهمزمان درگیر شوند (۴،۵). تغییرات اپی‌زودیک در ترابکولارمشورک ناشی از نقص تخلیه زلالیه عامل این بیماری است. این تغییرات با التهاب داخل چشمی خفیف همراه است.

کریز گلوکوماتوسیکلیک یک بیماری راجعه خود محدود شونده با افزایش فشار داخل چشمی و التهاب اتاق قدامی است. اولین بار توسط آقای Schlossman و Posner در سال ۱۹۴۸ تشخیص داده شد و تحت نام سندرم Posner-Schlossman نامیده شد (۱). حملات بیمار از چند ساعت تا چند ماه طول کشیده تک چشمی است و با کاهش دید خفیف، افزایش فشار چشم با زاویه باز، ادم قرنیه، تعداد کم رسوبات قرنیه‌ای (kp) و گاهی با هتروکرومی و آنیزوکوریا همراه

۱. استادیار گروه چشم پزشکی دانشگاه علوم پزشکی مازندران، ساری، ایران

\* نویسنده مسئول: مازندران، ساری، مرکز آموزشی درمانی بوعلی سینا، گروه چشم پزشکی

تاریخ دریافت: ۱۳۹۴/۱۰/۰۹

تاریخ پذیرش: ۱۳۹۴/۱/۲۵

E-mail: rezaj76@yahoo.com

تاریخ پذیرش: ۱۳۹۴/۱/۲۵

چپ ۱۲ بود. اتاق قدامی کاملاً عمیق بود و PS یا PAS مشاهده نشد. در افتالموسکوپي شبکيه و عروق کاملاً طبیعی، بدون کدورت و تیره، سر عصب اپتیک حاشیه کاملاً واضح و به رنگ صورتی و نسبت C/D حدود ۰/۲ و قرینه در هر دو چشم بوده است. فشار چشمی بیمار با قرص دیاموکس و داروهای توپیکال آنتی‌گلوکوم تا ۲۰ کاهش یافت و یک روز پیگیری گردید. در معاینه روز دوم فشار چشم ۱۴ بود، Fine Stellate KP در قسمت اینفریور قرینه مشاهده گردید و با شفاف شدن قرینه مقدار کمی Flare بدون سلول مشاهده شد. ضمناً در قسمت قدامی زجاجیه هیچگونه سلول یا التهابی مشاهده نشد. واکنش مردمک به نور نرمال گردید. با توجه به شرح حال بیمار تشخیص سندرم نادر کلینیکی Posner-Schlossman مطرح گردید و بیمار تحت پیگیری و درمان است. گونیوسکوپي جهت بیمار انجام شد که آیریس صاف بدون برآمدگی و زاویه کاملاً باز که اسکالرال اسپور و سیلیاری بادی باند کاملاً قابل رویت بود پیگمانتاسیون غیرطبیعی مشاهده نشد و چسبندگی هم دیده نشد. یک ناحیه کوچک در اینفریور شبیه KP مشاهده گردید. در پیگیری بعدی بیمار دید نهایی ۱۰/۱۰ هر دو چشم بود. پریمتري اتوماتیک هامفري ۲-۳۰ انجام گردید نرمال بوده است که نشاندهنده عدم وجود آسیب بارز کلینیکی ناشی از حمله گلوکوم بوده است.

### بحث

سندرم Posner-Schlossman بیماری نادری از خانواده گلوکوم ثانویه التهابی است. علل مختلفی را در بروز این بیماری مطرح است مانند؛ فرآیندهای عروقی، نقص اتونومیک، آلرژی و برخی عفونت‌ها (۱۲، ۱۳). شامل؛ سیتومگالوویروس (۱۷، ۱۶، ۱۴) و هرپس سیمپلکس (۱۷، ۱۸) و هلیکوباکتریلوری (۱۹). ضریب انتقال فلورسین در اتاق قدامی افزایش می‌یابد که بین حملات این ضریب ثابت است (۲۰).

مطالعات الکترونیوگرام کاهش انتخابی در موج b مربوط به S-cone را نشان می‌دهد (۶). بیمار معمولاً سابقه حمله یا تاری دید که چند روز طول کشیده است را می‌دهد و معمولاً ماهانه یا سالانه عود می‌کند. هر حمله چند ساعت تا چند هفته طول می‌کشد. بیماران سیر کلینیکی متفاوتی دارند از یک تا دو بار حمله در کل زندگی تا حملات راجعه در طی سال‌های متمادی که به طور تپیک با افزایش سن تعداد حملات کاهش می‌یابد. هتروکرومی در این بیماران دیده می‌شود ولی مشخصه تپیک این بیماری نیست.

این بیماری نادر بوده و طبق آمار نواحی مختلف شیوع ۱/۹ در ۱۰۰۰۰۰ نفر در فنلاند دارد (۷). در ژاپن از ۲۵۵۶ مورد از بیماران مبتلا به یوئیت فقط ۱/۸ درصد مبتلا به این بیماری بودند (۸). افزایش فشار طول کشیده باعث آسیب به سر عصب اپتیک و نقص میدان بینایی تپیک با آتروفی گلوکوماتوز می‌شود (۹، ۱۰). از نظر آماری کشور ایران جزء مناطق غیرآندمیک این سندرم در نظر گرفته می‌شود (۱۱).

### معرفی بیمار

بیمار جوان ۲۴ ساله دانشجوی که با شکایت قرمزی چشم و تاری دید خفیف از ۳ روز قبل در چشم راست مراجعه کرده بود. بیمار دارای قد ۱۷۵ سانتی‌متر، وزن ۸۵ کیلوگرم، بدون سابقه ترما یا آسیب‌های چشمی قبلی بوده است و سابقه بیماری سیستمیک خاصی را ذکر نکرده است. بیمار هیچگونه حملات مشابه قبلی نداشته است. در معاینه دید بیمار با اصلاح در چشم راست ۶/۱۰ و چشم چپ ۱۰/۱۰ بود در معاینه مارکوس گان منفی بود ولی واکنش مردمک به نور در چشم راست کند و Sluggish بوده است. در معاینه ظاهری قرمزی منتشر خفیف چشم راست بدون ترشح بارز مشاهده شد. در معاینه اسلیت لامپ ادم اپی تلیال قرینه متوسط داشت که با توجه به ادم و کدورت مختصر در قرینه در اتاق قدامی سلول مشاهده نشد. فشار چشم راست بیمار ۴۶ و چشم

افزایش فشار چشم بیمار ناشی از التهاب تراپکولارمشکورک با واسطه سیتوکاین‌ها و پروستاگلاندین‌ها است (۲۱). پروستاگلاندین‌ها بخصوص پروستاگلاندین E در حین حمله افزایش می‌یابد که بین حملات نرمال است (۲۲،۲۳).

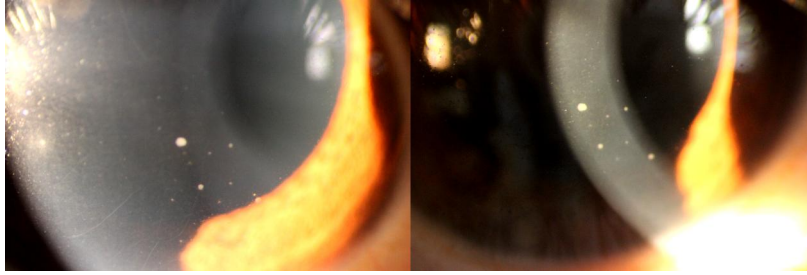
ارتباط علیتی CMV توسط PCR مایع زلالیه در چندین مطالعه اثبات شد (۱۱،۲۴،۲۵،۲۶). در یک مطالعه در کشور ایران در مرکز تحقیقات بیمارستان نور تهران انجام شده است که ۴ مورد بیمار با التهاب خفیف تا متوسط اتاق قدامی بدون PS و بدون درگیری سگمان خلفی داشتند که نمای کلینیکی مشابه ایریدوسیکلیت هتروکرومیک فوکس را تقلید کردند که به علت مقاومت به درمان تحت درمان آنتی CMV قرار گرفتند (۱۱). در یک مطالعه نقش ایمونوزنتیک بررسی شد که در ۴۱ درصد بیماران HLA BW54 یافت شد (۲۷). همراهی با برخی بیماری‌های آلرژیک و گوارشی به‌ویژه زخم پپتیک گزارش شده است (۲۸). بیماران با سابقه ۱۰ ساله این بیماری ریسک بیماری گلوکوم زاویه باز اولیه ۳ برابر می‌شود که نیاز به پرمیتری و ارزیابی سالانه دارند (۲۹).

اغلب حملات بیماری با ناراحتی خفیف یا حتی بدون درد علی‌رغم افزایش بارز فشار چشمی همراه است که در بیمار ما نیز بیمار پس از ۳ روز و بیشتر با شکایت قرمزی چشم مراجعه نمود. سن درگیری تقریباً ۵۰-۲۰ سالگی است (۳۰). سن بیمار ۲۴ سال بوده است، که در بازه زمانی مذکور قرار داشته است و شرح حال حملات قبلی را نمی‌داد. البته گزارش مورد نادری در بالای ۶۰ سالگی و نوجوانی هم شده است (۳۰). حملات بطور سیستمیک با افزایش سن کاهش می‌یابد. فشار چشم بیمار در محدوده ۶۰-۴۰ میلی‌متر جیوه است و با مدت یووئیت نسبت به شدت یووئیت ارتباط بیشتری دارد. التهاب اتاق قدامی به طور سیستمیک جزئی با Flare

مختصر و تعداد بسیار کم سلول است. در بیمار ما هم التهاب اتاق قدامی شاید به خاطر ادم قرنیه مشاهده نشد که پس از شفاف شدن قرنیه بیمار در روز دوم جزئی و فقط در حد Flare بدون سلول مشاهده شد. معمولاً چند عدد  $kp$  از نوع Stellate غیرپیگمانته و Flat در قسمت تحتانی اندوتلیوم دیده می‌شود (۳۱).  $KP$  ۳-۲ روز بعد از افزایش IOP تظاهر می‌یابد و به سرعت جذب می‌شود.  $KP$  بیمار هرگز PS یا PAS ایجاد نمی‌کند. بیمار نیز علائمی از PS یا PAS نداشته است. در بیمار مانند  $KP$  دقیقاً مشخصات ذکر شده را داشته که در تصویر مشاهده می‌شود.

### نتیجه‌گیری

با توجه به شیوع کم این بیماری به خصوص در کشور ما که جزء مناطق غیرآندمیک این بیماری است (۱۱). در هر فرد جوان و میانسال با افزایش یکطرفه شدید به فشار چشم و التهاب خفیف داخل چشمی این سندرم کلینیکی را به عنوان تشخیص باید در نظر داشت و به خاطر حملات راجعه این بیماری آن را باید بصورت طولانی مدت تحت پیگیری قرار داد. گرچه این بیماری یک بیماری خود محدود شونده است ولی پیگیری دقیق جهت جلوگیری از عوارضی مانند؛ آتروفی اپتیک و گلوکوم مزمن زاویه باز نیاز می‌باشد. عدم تناسب میزان التهاب داخل چشمی در عین حال افزایش شدید فشار داخل چشم نکات کلیدی تشخیص است. ضمناً علائم هشداردهنده افزایش فشار چشمی به بیمار تذکر داده شود تا قبل از بروز عوارض هر حمله به پزشک مراجعه نماید. با توجه به اینکه پاتورنز و ویروس CMV اخیراً به شدت در این بیماری مطرح شده است باید در موارد مقاوم به درمان و حملات راجعه درمان آنتی CMV را در نظر داشت (۱۱).



شکل شماره ۱: حضور KP در حمله حاد گلوکوم

## References

1. Posner A, Schlossman A. Syndrome of unilateral recurrent attacks of glaucoma with cyclitic symptoms. *Arch Ophthalmol*. 1948; 39(4):517-535.
2. Posner A, Schlossman A. Further observations on the syndrome of glaucomatocyclitic crisis. *Trans Am Acad Ophthalmol Otolaryngol*. 1953; 57:531.
3. Theodore FH. Observations on glaucomatocyclitic crisis. *Br J Ophthalmol*. 1952; 36:207.
4. Levatin P. Glaucomatocyclitic crisis occurring in both eyes. *Am J Ophthalmol*. 1956; 41:1056.
5. Dinakaran S, Kayarkar V. Trabeculectomy in the management of Posner-Schlossman syndrome. *Ophthalmic Surg Lasers*. Jul-Aug 2002; 33(4):321-322.
6. Maeda H, Nakamura M, Negi A. Selective reduction of the S-cone component of the electroretinogram in Posner-Schlossman syndrome. *Eye*. Apr 2001; 15:163-167.
7. Paivonsalo-Hietanen T, Tuominen J, Vaahtoranta-Lehtonen H, et al. Incidence and prevalence of different uveitis entities in Finland. *Acta Ophthalmol Scand*. Feb 1997; 75(1): 76-81.
8. Ohguro N, Sonoda KH, Takeuchi M, Matsumura M, Mochizuki M. The 2009 prospective multi-center epidemiologic survey of uveitis in Japan. *Jpn J Ophthalmol*. Sep 2012; 56(5):432-435.
9. Darchuk V, Sampaolesi J, Mato L, et al. Optic nerve head behavior in Posner-Schlossman syndrome. *Int Ophthalmol*. 2001; 23(4-6):373-379.
10. Kim TH, Kim JL, Kee C. Optic disc atrophy in patient with Posner-Schlossman syndrome. *Korean J Ophthalmol*. Dec 2012; 26(6):473-477.
11. Hedayatfar A, Chee SP. Posner-Schlossman syndrome associated with cytomegalovirus infection: a case series from a non-endemic area. *Int Ophthalmol*. Oct 2014; 34(5):1123-1129.
12. Takusagawa HL, Liu Y, Wiggs JL. Infectious theories of Posner-Schlossman syndrome. *Int Ophthalmol Clin*. Fall 2011; 51(4):105-115.
13. Kongyai N, Sirirungsri W, Pathanapitoon K, Tananuvat N, Kunavisarut P, Leechanachai P, et al. Viral causes of unexplained anterior uveitis in Thailand. *Eye (Lond)*. Apr 2012; 26(4):529-534.
14. Bloch-Michel E, Dussaix E, Cerqueti P, et al. Possible role of cytomegalovirus infection in the etiology of the Posner-Schlossman syndrome. *Int Ophthalmol*. Dec 1987; 11(2):95-96.
15. Teoh SB, Thean L, Koay E. Cytomegalovirus in aetiology of Posner-Schlossman syndrome: evidence from quantitative polymerase chain reaction. *Eye*. Dec 2005; 19(12):1338-1340.
16. Chee SP, Bacsal K, Jap A, Se-Thoe SY, Cheng CL, Tan BH. Clinical features of cytomegalovirus anterior uveitis in immunocompetent patients. *Am J Ophthalmol*. May 2008; 145(5):834-840.

17. Yang SY, Chen MJ, Chen KH, Li AF, Chou CK, Lee SM. Cytomegalovirus and herpes simplex virus as causes of bilateral anterior uveitis in an immunocompetent patient. *J Chin Med Assoc.* Jan 2011; 74(1):48-50.
18. Yamamoto S, Pavan-Langston D, Tada R, et al. Possible role of herpes simplex virus in the origin of Posner-Schlossman syndrome. *Am J Ophthalmol.* Jun 1995; 119(6):796-798.
19. Choi CY, Kim MS, Kim JM, Park SH, Park KH, Hong C. Association between *Helicobacter pylori* infection and Posner-Schlossman syndrome. *Eye (Lond).* Jan 2010; 24(1):64-99.
20. Nagataki S, Mishima J. Aqueous humor dynamics in glaucomatocyclitic crisis. *Invest Ophthalmol.* 1976; 15:365.
21. Li J, Ang M, Cheung CM, Vania M, Chan AS, et al. Aqueous cytokine changes associated with Posner-Schlossman syndrome with and without human cytomegalovirus. *PLoS One.* 2012; 7(9):e44453.
22. Masuda K, Izawa Y, Mishima S. Prostaglandins and glaucomatocyclitic crisis. *Jpn J Ophthalmol.* 1975; 19:368.
23. Neufeld AH, Sears ML. Prostaglandin and eye. *Prostaglandins.* Aug 1973; 4(2):157-175.
24. Sobolewska B, Deuter C, Doycheva D, Zierhut M. Long-term oral therapy with valganciclovir in patients with Posner-Schlossman syndrome. *Graefes Arch Clin Exp Ophthalmol.* Jan 2014; 252(1):117-124.
25. Su CC, Hu FR, Wang TH, Huang JY, Yeh PT, Lin CP. Clinical Outcomes in Cytomegalovirus-Positive Posner-Schlossman Syndrome Patients Treated With Topical Ganciclovir Therapy. *Am J Ophthalmol.* 2014 Nov;158(5):1024-1031
26. Accorinti M, Gilardi M, Pirraglia MP, Amorelli GM, Nardella C, Abicca I, Pesci Fr, et al. Cytomegalovirus anterior uveitis: long-term follow-up of immunocompetent patients. *Graefes Arch Clin Exp Ophthalmol.* 2014 Nov;252(11):1817-1824.
27. Hirose S, Ohno S, Matsuda H. HLA-BW 54 and glaucomatocyclic crisis. *Arch Ophthalmol.* 1985; 103(12): 1837-1839.
28. Knox DL. Glaucomatocyclitic crises and systemic disease: peptic ulcer, other gastrointestinal disorders, allergy and stress. *Trans Am Ophthalmol Soc.* 1988;86: 473-495.
29. Jap A, Sivakumar M, Chee SP. Is Posner Schlossman syndrome benign? *Ophthalmology.* May 2001; 108(5): 913-918.
30. Burnstein Y , Shelton K , Higginbotham EJ, Glouce Matocycydic Crisis , *AMJ Ophthalmol.* 1998 Jul: 126(1): 136-137
31. Pillai CT, Dua HS, Azuara-Blanco A, et al. Evaluation of corneal endothelium and keratic precipitates by specular microscopy in anterior uveitis. *Br J Ophthalmol.* Dec 2000; 84 (12): 1367-1371.