Review

Cerebral cysts imaging in children

Abdulrasool Alaee[1*], Ali Abaskhanian[2]

1. Department of Radiology, Faculty of Medicine, Mazandaran University of Medical Sciences, Sari, Iran
2. Department of Pediatrics, Faculty of Medicine, Mazandaran University of Medical Sciences, Sari, Iran
*.Corresponding Author: E-mail: ar_alaee@yahoo.com

(Received 21 Januuary 2014; Accepted 15 March 2014)

Abstract

With advances in imaging techniques such as ultrasound, Computed Tomography (CT) scan and Magnetic Resonance Imaging (MRI), wide spectrum of the brain cysts are demonstrated in the childhood period. Due to different tissues in the brain and ectopia, a wide variety of congenital and acquired cysts, benign or malignant tumors occur in the brain. Brain cycts may be intra or extera parnchymal. Cystic – like lesions, arachnid cysts, congenital cysts and colloid cysts are most common cystic brain lesions. These cysts are divided to normal variation of brain cysts and cysts due to injury before birth, developmental, congenital, tumoral, and traumatic cysts and finall cystic like changes. Some characteristic finding on brain imaging could point out to the most relevant differential diagnosis, like location and size of the cyst, type of perifocal edema, consistency of the lesion, present and feuture of calcification.

Keywords: Brain cyst, Differential diagnosis, Imaging, Children

J Clin Exc 2014; 2(2): 1-18 (Persian).

[Downloaded from ce.mazums.ac.ir on 2026-01-30]

مجلـه تعـالـی بـالینی
آموزشی- پژوهشی
دوره دوم شماره ۲ (۱۸-۱)

تصویربرداری از کیست‌های مغزی در کودکان

عبدالرسول علایی[1*]، علی عباسخانیان[2]

چکیده

با پیشرفت روش‌های تصویربرداری چون التراساند، سی‌تی‌اسکن و تصویربرداری مغناطیسی (Magnetic Resonance Imaging: MRI) طیف گسترده‌ای از کیست‌های مغزی در کودکان تعریف شده‌است. با توجه به اینکه بافت‌های مختلف و حتی به‌طور نابجا در مغز وجود دارد، کیست‌های مادرزادی یا اکتسابی و خوش‌خیم یا بدخیم در مغز رخ می‌دهد. کیست‌ها در مغز به‌صورت داخل محوری(در نسج مغزی) یا خارج محوری قرار می‌گیرند. ضایعات شبه کیستی، کیست‌های آراکنوئید، کیست‌های مادرزادی و کیست‌های کلوئیدی شایعترین ضایعات کیستی مغز هستند. کیست‌های مغز به تغییرات طبیعی، کیست‌های ناشی از صدمات قبل از تولد، کیست‌های تکاملی مادرزادی، کیست‌های توموری، کیست‌های تروماتیک و تغییرات شبه کیستی تقسیم‌بندی می‌شوند. با جمع‌آوری اطلاعات تصویربرداری از کیست‌های مغزی چون قوام، محل قرارگیری، وجود آهکی‌شدن، ادم دور ضایعه و نوع آن، اندازه ضایعه و مشخص کردن علائم و ویژگی‌های پاتوگنومونیک ضایعه و نحوه تشدید می‌توان با مرور تشخیص‌های افتراقی، محتمل‌ترین تشخیص را مطرح نمود.

واژه‌های کلیدی: کیست مغزی، تشخیص افتراقی، تصویربرداری، کودکان

مقدمه

کیست‌های مغزی مانند کیست‌های نقاط دیگر بدن، یک فضای واجد مایع است. این پوش نوارها ممکن است حاوی مایع مغزی نخاعی(Cerebro spinal fluid: CSF)، چربی، خون، مواد معدنی، چرک یا سایر بافت‌ها باشند. اگرچه کیست‌ها معمولاً خوش‌خیم هستند اما بعضی تومورهای بدخیم به تصویر شماره کیست بوده یا دچار تغییرات کیستی می‌شوند. علائم و نشانه‌های مرتبط با کیست در مغز بستگی به محلی دارد که کیست در آن واقع شده‌است (۲و۱). با به‌کارگیری التراساند، سی‌تی‌اسکن و MRI (Magnetic Resonance Imaging) تحولی در تشخیص کیست‌های مغزی کودکان فراهم گردید. از طرف دیگر کیست‌ها از یافته‌های شایع در تصویربرداری با MRI و سی‌تی‌اسکن است. با التراساند می‌توان اطلاعات خوبی از وضعیت مغز نوزاد خصوصاً نوزادان نارس و تشخیص ناهنجاری‌های مادرزادی بدست آورد.

۱. گروه رادیولوژی، دانشکده پزشکی، دانشگاه علوم پزشکی مازندران، ساری، ایران
۲. گروه کودکان، دانشکده پزشکی، دانشگاه علوم پزشکی مازندران، ساری، ایران
*نویسنده مسئول: ساری، بلوار پاسداران، مرکز آموزشی درمانی بوعلی سینا، بخش رادیولوژی
E-mail: ar_alaee@yahoo.com
تاریخ دریافت: ۹۲/۱۱/۱ تاریخ ارجاع جهت اصلاحات: ۹۲/۱۱/۲۱ تاریخ پذیرش: ۹۲/۱۲/۲۴

[Downloaded from ce.mazums.ac.ir on 2026-01-30]

سی‌تی‌اسکن می‌تواند ناحیه دچار تغییر در تراکم بافتی نسج مغز را تشخیص دهد. در سی‌تی‌اسکن وجود آهکی‌شدن و ادم را می‌توان تشخیص داد. همچنین سی‌تی‌اسکن جزئیات بهتری از استخوان جمجمه نشان می‌دهد و یک تصویر مشخص از محتوای مواد معدنی در داخل یا اطراف این توده‌ها را فراهم می‌آورد(۳). MRI به علت بالابودن قدرت تفکیک بافتی بهترین روش بررسی ضایعات مغزی است(۴). MRI خصوصاً سکانس FLAIR (Fluid-Attenuated Inversion Rrecovery) به‌طور دقیق‌تری ضایعات کیستی داخل مغزی که حاوی اجزاء پروتئینی- میگزوئید و مایع مغزی نخاعی است را از هم تشخیص می‌دهد(۱). با به‌کارگیری روش دیفیوژن(Diffusion Magnetic Resonance Imaging: MRD) و پرفیوژن(Perfusion Magnetic Resonance Imaging: PMRI) می‌توان حساسیت تشخیص تصویربرداری کیست‌های مغزی را افزایش داد، خصوصاً این اقدام در افتراق ضایعات خوش‌خیم از بدخیم ارزشمند است(۲). MRI محل کیست و ارتباط آن با عروق خونی و ساختارهای حیاتی مغز را به‌خوبی نشان می‌دهد. MRI به علت قدرت تفکیک بافتی بالا در بررسی جدار و محتوای کیست‌های مغزی کارآیی بیشتری دارد و در تشخیص نوع کیست بهتر است. در تصویربرداری، کیست‌ها برخلاف تومورهای مغزی بدخیم، حاشیه مشخص و کپسولی دارند(۵ و ۶). به علت وجود طیف وسیعی از کیست‌های مغزی، تشخیص کیست‌ها از یکدیگر ممکن است مشکل باشد. لذا با شناخت تشخیص‌های افتراقی هر کیست می‌توان به تشخیص دقیق‌تر آن رسید.

در رهیافت به تشخیص‌های افتراقی کیست‌های مغزی، رهیافت موقعیت آناتومیکی کیست‌ها بسیار کمک‌کننده خواهد بود؛ چرا که اکثر کیست‌های داخل مغـزی در محـل‌های خاصـی رخ می‌دهنـد. بعضـی موقعیت‌ها واقعاً تشخیصی می‌باشند (مثلاً کیست کلویید در نمای قدامی فوقانی بطن سوم) می‌باشد، درحالی‌که در مورد کیست‌های دیگر مطرح کننده بوده، اما اختصاصی برای یک تشخیص نیستند (مثلاً کیست آراکنویید در حفره میانی مغز).

ضایعات کیستی مختلفی از مغز در تشخیص‌های افتراقی مطرح می‌گردد. این کیست‌ها از ضایعات شایع‌تر چون کیست سپتوم پلاسیدوم، تحت اپاندیمی، شبکه کوروئید، آراکنوئید، کلوئید تا کیست‌های نادرتر چون ناهنجاری وریدگالن و کیست توموری می‌باشد. در حال حاضر تقسیم‌بندی‌های مختلفی برای کیست‌های مغزی وجود دارد که اجماع این نظرات به شرح ذیل است(۷):

۱- تغییرات طبیعی

۲-کیست‌های ناشی از صدمات قبل از تولد (نقائص آنزیمی- ژنتیکی)

۳-کیست‌های تکاملی- مادرزادی (مالفورماتیو و به‌دنبال نقص لوله عصبی)

۴-کیست‌های عفونی

۵-کیست‌های توموری (گلیوماتوز)

۶-کیست‌های تروماتیک

۷- تغییرات شبه کیستی

تغییرات طبیعی

۱-کـوآرکـتاسـیون بطـن‌های طرفی: تغییر طبیعی کیستی ناحیه تحت اپاندیمی بطن‌های طرفی در لوب‌های فرونتال (Frontal horn cyst) است(۶) که نباید با عارضه بعد از خونریزی و ایسکمی اشتباه شود(۸).

۲-کیست سپتوم پلـوسیدوم: این کیست که بطن ۵ نیز نامیده می‌شود در ۸۰ درصد نوزادان طبیعی و ۲-۱ درصد بالغین رؤیت می‌شود، اکثراً به‌طور اتفاقی در تصویربرداری مقطعی مغز دیده می‌شود. کیست، ناشی از باقی ماندن غیرطبیعی کاووم سپتوم پلاسیدوم است. محل آن در خلف ژنوکورپوس کالوزوم است، ندرتاً کیست متسع شـده و باعث هیدروسـفالی انسـدادی

[Downloaded from ce.mazums.ac.ir on 2026-01-30]

می‌گردد(۹). در موارد علامت‌دار جراحی نوروآندو- سکوپیک موثر است(۱۰) (تصویر شماره ۱).

تصویر شماره ۱: کیست سپتوم پلوسیدوم، تصویر اگزیال سی‌تی‌اسکن، ناحیه هیپودنس کیســـت در محل سپتوم مغزی را نشـــان می‌دهد.

۳- کیست کاووم وِرگه‌آ (Cavum Vergae Cyst): این کیســت، گســترش خلفـی کیست سـپتوم پلاسیدوم است و مستطیلی شکل بوده و از کیست‌های خط وسط مغزی است، آن را بطن ۶ نیز می‌نامند. محل کیست در خلف ستون‌های فورنیکس، قدام اسپلنیوم کورپوس کالوزوم و قسمت تحتانی جسم آن و سوراخ مونرو است. تراکم و سیگنال این کیست مشابه با مایع مغزی نخاعی است(۱۱).

٤- کیست کاووم وِلی اینترپوزیتی(Cavum Velum Interpositum Cyst): از کیست‌های خط وسط مغزی است که در التراساند قبل از تولد قابل تشخیص است. کیست، شکلی مثلثی دارد که رأس آن به سمت قدام و حاوی وریدهای مغزی داخلی است. محل کیست در قسمت فوقانی بطن ۳ و سوراخ مونرو می‌باشد که در قسمت طرفی با ستون‌های فورنیکس و تالاموس محدود می‌شود. (۱۲ تا ۱۴)

کیست‌های ناشی از صدمات قبل از تولد:

کیست‌های کاذب تحت اپاندیمی در یک درصد نوزادان دیده می‌شود. کیست‌های فوق اکثراً دور بطنی بوده و عارضه مهم تأثیر عوامل سمی مختلف بر روی مغز در حال تکامل جنین است؛ لذا تشخیص صحیح این عوامل و علل بیماری‌زا در اوایل نوزادی کمک زیادی به پیشگیری و درمان آن‌ها می‌نماید. علل آن شامل موارد ذیل می‌باشد(۱۵):

۱- کیست کاذب تحت اپاندیمی

۲- کیست کنار بطنی موضعی

۳- عفونت‌های ویروسی و انگلی

۴- ناهنجاری کروموزومی و متابولیکی (نقائص آنزیمی)

کیست‌های کاذب ماتریکس ژرمینال در نوزادان نارس رخ‌داده، بیشتر درالتراساند و MRI تشخیص داده می‌شوند. انواع تیپیک در ناحیه تحت اپاندیمی سر هسته دم‌دار مجاور سوراخ مونرو بروز می‌کند(۱۶). اگرچه ناهنجاری‌های کروموزومی ندرتاً کیست‌های داخل مغزی ایزوله همراه است. از علل کیست‌های کاذب تحت اپاندیمی اختلالات آنزیمی و ژنتیکی است:

۱- فقدان هولوکربوکســـیلاز سنتتاز (Holocarboxylase Synthetase Deficiency): اختلال در پاسخ بیوتین است. اضافه کردن بیوتین به رژیم غذایی باعث برطرف شدن کیست‌های کاذب تحت اپاندیمی می‌شود. کیست‌های فوق در التراساند ترانس کرانیال و MRI تشخیص داده می‌شوند(۱۷).

۲- فقدان فوماراز(Fumarase Deficiency): در این نقص ژنتیکی، اتساع مادرزادی بطن‌های مغزی و کیست‌های دور بطنی دیده می‌شود(۱۸).

۳- سندرم زِلوگر(Zellweger Syndrome): بیماری سندرم سربرو- هپاتو- رنال اختلالی متابولیکی است که موجب مرگ در سال اول تولد می‌شود. کیست‌های تحت اپانـدیمـی ژرمینـولـیتیک به‌طـور

[Downloaded from ce.mazums.ac.ir on 2026-01-30]

شایع‌تری در بریدگی بین تالاموس و هسته دم‌دار دیده می‌شود(۱۹).

٤- سندرم اکولوسربرو رنال یا Lowe: اختلال اتوزوم مغلوب وابسته به جنس که سیستم عصبی مرکزی، عدسی و کلیه‌ها مبتلا می‌شوند. در سی‌تی‌اسکن نواحی هیپودنس در ماده سفید مغز و در MRI سیگنال شبیه مایع مغزی نخاعی در ماده سفید عمقی و زیر قشری دیده می‌شود(۲۰).

٥- لکوانسفالوپاتی مگالنسفالی با کیست‌های مغزی یا بیماری Vander knap: اختلال اتوزوم مغلوب که با کیست‌های زیر قشری در لوب فرونتال و تمپورال دیده می‌شود. که دانسیته و سیگنال شبیه مایع مغزی نخاعی دارد(۲۱).

۶- **فقدان سولفیت اکسیداز:** سولفیت اکسیداز یک آنزیم میتوکندریایی است که توسط ژن Suox کدگذاری می‌شود. تظاهرات بالینی مشابه انسفالوپاتی ایسکمیک و هیپوکسیک است که تغییرات انسفالو-مالاسی کیستی را در تصویربرداری مغز در بر دارد(۲۲).

کیست‌های مادرزادی – تکاملی

ناهنجاری‌های کیستی مادرزادی مختلفی در سیستم عصبی مرکزی بروز می‌کند که نشان‌دهنده تأثیر عوامل آسیب‌رسان بر روی جریان طبیعی تکامل عصبی است. (۲۴ و۲۳).

۱- **کمپلکس دندی واکر:** شامل طیفی از ضایعات کیستی حفره خلفی شامل ناهنجاری دندی واکر، واریان دندی واکر، بزرگی سیسترن ماگنا و هیپوپلازی ورمیس مخچه است. در ناهنجاری دندی واکر نوع کلاسیک، ضایعه ناشی از انسداد غشائی سوراخ‌های ماژندی و لوشکا است که موجب اتساع شبه کیستی بطن چهارم شده و با هیپوپلازی مخچه، فقدان ورمیس، اتساع حفره خلفی جمجمه و بالازدگی سینوس‌های طرفی، تنتوریوم و تورکولار همراه است؛ هیدروسفالی نیز رخ می‌دهد(۲۷-۲۵).

۲-کیست بین نیمکره‌ای ناشی از فقدان کمیسور: از کیست‌های خط وسط مغزی است که به‌دنبال آژنزی کمیسور گزارش شده‌است و ممکن است با آژنزی دیانسفال و تلانسفال همراه باشد(۲۸).

۳-کیست بین نیمکره‌ای ناشی از ناهنجاری‌های کالوزال: ناهنجاری‌های کورپوس کالوزوم (آژنزی، دیس‌ژنزی و هیپوپلازی) با تشکیل کیست بین نیمکره‌ای خارج پارانشیمی مغز همراه است. این کیست علامت گسترش فوقانی بطن سوم است و می‌تواند متعدد باشد. تراکم و سیگنال کیست شبیه مایع مغزی نخاعی می‌باشد(۳۰ و ۲۹).

٤-کیست‌های سلا: کیست‌های مختلفی در سلا و غده هیپوفیز رخ می‌دهد. ماکروآدنومای هیپوفیز ندرتاً در کودکان رخ می‌دهد که نیمی از موارد پرولاکتینوما است. تغییرات کیستی ناشی از خون‌ریزی در آدنوم ایجاد می‌گردد. کیست‌های دیگر سلا، کرانیوفارنژیوما و کیست شکاف را تکه هستند. MRI با روش دیفیوژن در تشخیص افتراقی کیست‌های شکاف راتکه از سایر ضایعات کیستی سلا به‌کار می‌رود. کیست مجرای کرانیوفارنژیال (یا راتکه) بین بخش قدامی و بینابینی هیپوفیز رخ می‌دهد. بخش بینابینی، حد فاصل نوروهیپوفیز و آدنوهیپوفیز می‌باشد. در مواردی تغییر کیستی در بخش بینابینی قرار می‌گیرد. سندرم سلای خالی در کودکان بسیار نادر است(۳۱).

٥- کیست شبکه کوروید: این کیست‌ها به‌نظر ناشی از چین‌خوردگی نورواپیتلیوم و به‌دام افتادن مایع و دبری‌های سلولی در شبکه کوروید است. از شایعترین کیست‌های نورواپیتلیالی است. اکثراً بی علامت و کوچک هستند و به‌طور اتفاقی در سنین بالاتر مشخص می‌شود. کیست‌های علامت‌دار، نادر بوده و ۲ تا ۸ سانتی‌متر هستند. در ۵۰ تا ۶۰ درصد موارد دوطرفه است. در التراساند، کیست‌ها بیشتر در تریگون بطن جانبی قرار داشته، منفرد، مدور یا بیضوی اند و ممکن است کل بطن را پر نماید. در مورد کیست‌های دوطرفه، با قطر

[Downloaded from ce.mazums.ac.ir on 2026-01-30]

بیشتر از ۱ سانتی‌متر و کیست‌هایی که بعد از ۲۷ هفتگی مشاهده شوند، باید ناهنجاری احتمالی کروموزومی را در نظر داشت. کیست‌ها در تریزومی ۱۸ شایع‌تر از جنین‌های طبیعی است. این کیست‌ها در تریزومی ۱۹، ۲۱، ۱۳ و سندرم ترنر نیز گزارش شده‌است؛ ندرتاً کیست‌های مجاور سوراخ مونرو موجب هیدروسفالی می‌شود(تصویر شماره ۲).

تصویر شماره ۲: کیست شبکه کوروییدِ، نواحی اکوفری کیستی در شبکه‌های کوروییدِ در سونوگرافی جنین.

در التراساند دوره نوزادی کیست‌های بزرگ‌تر از ۲ میلی‌متر توسط کوروییدِ اکوژن محصور شده‌است. کیست تشدید Rim یا ندولر پیدا می‌نماید، در سی‌تی‌اسکن کیست‌ها ایزو یا هیپردنس نسبت به CSF و در MRI ایزو یا هیپرسیگنال در T1W و معمولاً هیپرسیگنال در T2W می‌باشند. تشخیص‌های افتراقی اصلی، کیست اپاندیمی و هیپرپلازی ویلوس شبکه کوروییدِ است؛ کیست اپاندیمی تشدید نمی‌یابد(۳۲ و ۳۳).

۶-کیست شکاف کوروییدی: تلاکوروییدِ غلاف دولایه‌ای از پیامتر است که از شکاف کوروییدِ عبور کرده و با اپاندیم بطنی متصل می‌گردد و در تشکیل شبکه کوروییدی نقش دارد. گاهی کیست‌های کوچکی در این شیار تشکیل می‌یابد و منشأ آن‌ها نامعلوم است که آیا پیال – کوروییدی است یا اپاندیمی. عمدتاً مدور، ۵ تا ۳۰ میلی‌متر قطر و در مجاورت سیسترن آمبینت و قسمت میانی فوقانی هیپوکامپ قرار می‌گیرد. در همه سکانس‌های MRI، سیگنال مایع مغزی نخاعی دارد. این کیست با تومور کیستی لوب تمپورال می‌تواند اشتباه شود(۳۵ و ۳۴).

۷-کیست آراکنوییدِ: شایعترین ناهنجاری کیستی مادرزادی در مغز بوده و کیستی خارج محوری است، یک درصد کل توده‌های مغزی است و می‌تواند سوپرا و اینفراتنتوریال باشد. اکثراً سوپراتنتوریال است. و در ۵۰ تا ۶۰ درصد موارد در حفره میانی مغز و قدام لوب تمپورال رخ می‌دهد. کیست با مایع شفاف پرشده است. کیست‌ها می‌تواند مادرزادی یا اکتسابی باشد. کیست‌های آراکنوییدِ ارتباطی با بطن ندارند. کیست از دو لایه آراکنوییدِ محصور شده و با فضای ساب آراکنوییدِ نیز ارتباطی ندارد. کیست لپتومننژی در یک درصد شکستگی در حال رشد جمجمه کودکان رخ می‌دهد که به‌دنبال پارگی دورا و ضربانات مایع مغزی نخاعی باعث دیاستاز و خوردگی کناره‌های استخوانی محل شکستگی می‌گردد. (۳۸-۳۶).

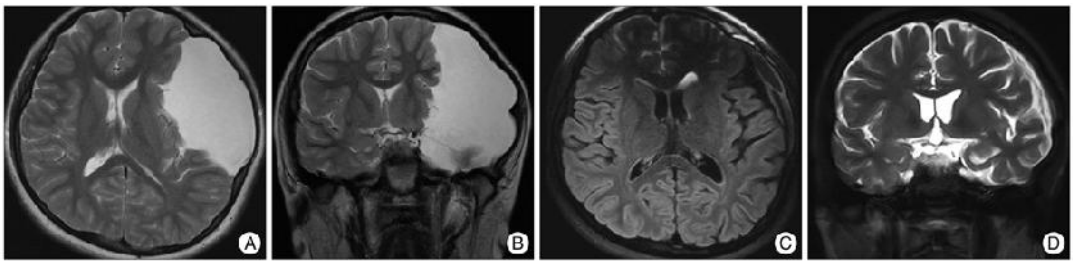

تصویر شماره ۳: کیست آراکنوییدِ، تصویر T2W-MRI (A,B)کیست بزرگ آراکنوییدِ در لوب تمپورال چپ با برآمدگی استخوان تمپورال؛ تصاویر بعد از عمل (C,D)، نشان می‌دهد که اثر فشاری از بین رفته است.

[Downloaded from ce.mazums.ac.ir on 2026-01-30]

بهترین کلید تشخیص، کیست خارج محوری با حدود مشخص است که موجب جابجایی مغز می‌شود. کیست سپتاسیون ندارد و تشدید نمی‌یابد. کیست به‌طور مشخصی دانسیته و سیگنال CSF در CT و MRI دارد. تشخیص کیست اپیدرموید از آن ممکن است مشکل باشد. سیگنال کیست آراکنوید به‌طور مشخص در تصاویر FLAIR سرکوب می‌شود. کیست آراکنوید موجب جابجایی عروق و اعصاب می‌شود، درحالی‌که کیست اپیدرموید آن‌ها را در برمی‌گیرد. (تصویر شماره۳)

۸-کیست نوروانتریک: کیست مادرزادی در سیستم عصبی مرکزی است. شیوع در ستون فقرات ۳ برابر مغز است. این کیست‌ها بخشی از سندرم شکاف نوتوکورد هستند. به‌نظر اکثر محققان کیست‌ها از باقی ماندن اتصال اندودرمی- اکتودرمی ایجاد می‌شود. کیست‌ها معمولاً یک سانتیمتر قطر دارند. کیست‌ها خارج محوری و در سیسترن پره پونتین، زاویه پلی- مخچه‌ای قرار می‌گیرند. در MRI، این کیست‌ها با توجه به غلظت پروتئین موجود در آن، سیگنال متفاوتی دارند. به‌ندرت آهکی‌شدن در سی‌تی‌اسکن دیده می‌شود بهترین کلید تشخیصی، کیست مدور و لوبوله‌ای است که تشدید نمی‌یابد. کیست در تصاویر FLAIR سیگنال بالا دارد. تشدید حلقه‌ای (Rim) خیلی نادر است. (۳۹ و ۴۰). تشخیص افتراقی شامل کیست اپیدرموید، آراکنوید و اندودرمال (راتکه و کلوید) است. افتراق کیست اپیدرموید سفید که در T1W سیگنال بالا دارد و در خط وسط باشد از کیست نوروانتریک مشکل می‌باشد. کیست‌های دیگر براساس محتوا و موقعیت افتراق داده می‌شوند.

۹-کیست نورواپی‌تلیال: این کیست‌ها از سلول‌های اپی‌تلیالی با منشأ گلیال مفروش گردیده است. کیست در هر قسمتی از سیستم عصبی مرکزی می‌تواند رخ دهد ولی در ۵۰ درصد موارد در شبکه کورئید، اغلب در آتریوم بطن‌های طرفی یا شیار کوروئیدی است. کیست ارتباطی با بطن‌ها و فضای زیر عنکبوتیه ندارد. در MRI و CT مشابه مایع مغزی نخاعی است. (۴۲ و ۴۱).

۱۰-کیست درموئید: شیوع کیست کمتر از ۰/۵ درصد تومورهای اولیه مغز است. تومور در خط وسط، پاراسلا و فرونتونازال حفره خلفی رخ می‌دهد. از کیست‌های اپی‌تلیالی و تومورهای رویانی مغز بوده و به نظر ناشی از بقایای مادرزادی بافت‌های رویانی است که در حفره داخل مغزی به علت تجزیه ناکامل از نورواکتودرم یعنی اکتودرم جلدی در زمان بسته شدن لوله عصبی تشکیل می‌شود. کیست شامل زائده‌های جلدی چون فولیکول‌های مو، غدد سباسه و عرق است. این کیست‌ها عمدتاً در خط وسط رخ‌داده و زودتر از اپیدرموید ظاهر می‌شوند. توده حدود مشخص و مدوری داشته و کپسول بافت نرمی نیز دارد. تومور عمدتاً حاوی مایع و چربی است. در مواردی با فیستول به پوست سر مرتبط است. در صورت پارگی کیست، قطرات چربی در مایع مغزی نخاعی قابل رؤیت است. یافته‌های تصویربرداری توده کپسولر حاوی جدار آهکی و گاهی دندان است. کیست در T1WMRI سیگنال بالا دارد و تشدید نمی‌شود. توده در T2W سیگنال هتروژن دارد. تشخیص افتراقی شامل اپیدرموید، کرانیوفارنژیوما، تراتوما و لیپوما است. کیست اپیدرموید شبیه CSF (نه چربی)، بدون اجزاء جلدی و معمولاً خارج از خط وسط می‌باشد. محل کرانیوفارنژیوما برعکس درموید در سیسترن سوپراسلا بوده و آهکی‌شدن ندولر در توده رخ می‌دهد. تراتوما مشابه درموید ولی در غده پنیه‌آل دیده می‌شود. لیپوما، تراکم چربی و آرتفکت شیمیایی دارد که در کیست درموید رخ نمی‌دهد. کیست ندرتاً به کارسینوم سلول اسکوآمو تبدیل می‌شود(۴۵-۴۳) (تصویر شماره ۴).

[Downloaded from ce.mazums.ac.ir on 2026-01-30]

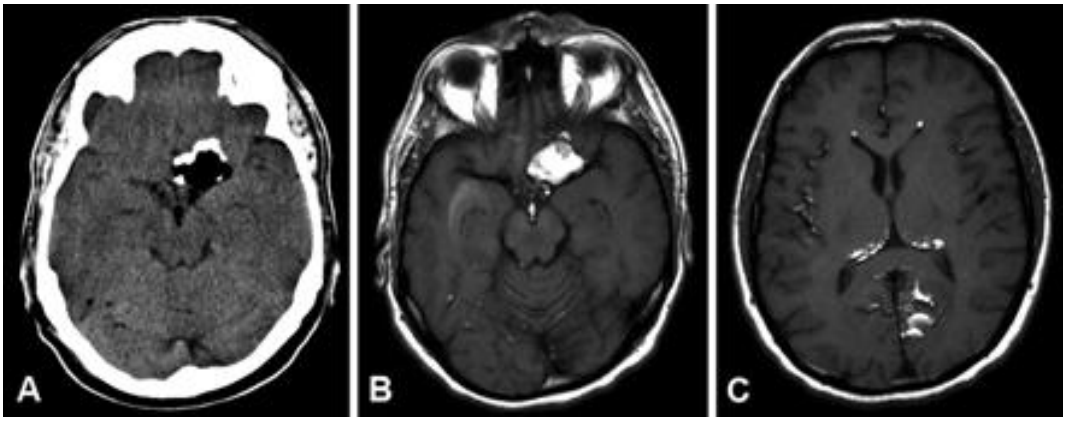

تصویر شماره ٤: کیست درموییدِ، تصویر تودهٔ هیپودنس (چربی) در CT بدون تزریق ماده حاجب با آهکی‌شدن جداری در ناحیه پاراسلا(A). تصویر T1WMR بدون ماده حاجب ضایعات با سیگنال بالا(چربی) در ناحیه پاراسلا(B)، قطرات سیگنال بالای چربی در سیسترن بین پدیکولی مغز (پارگی کیست) (C).

۱۱-کیست اپیدرموئید: از کیست‌های انکلوزیونی مادرزادی که در طی بسته شدن لوله عصبی در ۳-۵ هفتگی جنینی منشأ می‌گیرد. ۰/۲تا ۱/۸ درصد تومورهای اولیه داخل مغزی را تشکیل می‌دهد. شایع‌ترین محل بروز در سیسترن CPA (Cerebro Pontine Angle)(۴۰ تا ۵۰ درصد) است. ده درصد موارد اکسترادورال در جمجمه و ستون فقرات رخ می‌دهد و موقعیت خارج از خط وسط دارد. ندرتاً پاره شده و موجب مننژیت گرانولوماتوز می‌شود. کیست‌های اپیدرموییدِ اکتسابی ممکن است به‌ندرت بعد از ضربه مغزی رخ دهد. توده در حین جراحی حدود لوبولر و نامنظم با سطح براق مرواریدی دارد و با رشد قارچ گونه موجب در برگرفتن عروق و اعصاب می‌گردد.

طیفی از اختلالات اکتودرمی مغزی وجود دارد. کیست اپیدرموئید که واجد یک بافت (سلول‌های اسکوآمو)، درموئید (حاوی فولیکول‌های مو و کیست‌های سباسه) و تراتوم که جزء نئوپلازیک آن‌ها حاوی چربی، مایع و اجزاء توپر است. کیست اپیدرموییدِ رشد آرامی دارد. کیست اغلب در ناحیه زاویه پلی مخچه‌ای، سیسترن سوپراسلار، پره‌پونتین و پینه‌آل رخ می‌دهد. در سی‌تی‌اسکن تراکم چربی دارد و تشدید نمی‌یابد و آهکی‌شدن شایع نیست و در MRI با توجه به وجود چربی (سیگنال بالا در T1W) و کراتین (سیگنال پایین در T2W) در توده ممکن است تغییرات

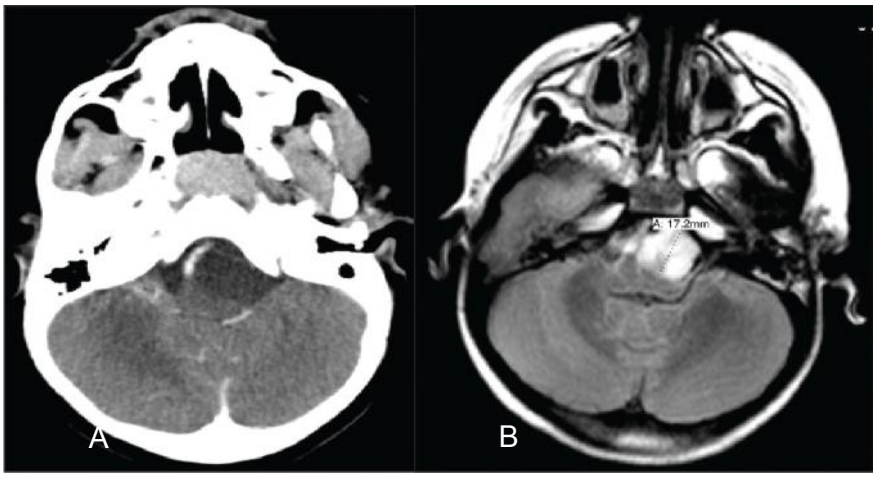

تصویر شماره ۵: کیست اپیدرموئید، CT اگزیال(A) و FLAIR MRI (B) از کودکی ۷ ساله که تجمع مایع هموژن بدون تشدید حلقوی را در زاویه پلی مخچه‌ای و سیسترن پره پونتین چپ با اثر فشاری بر روی پونز و مدولا نشان می‌دهد.(۴۲)

[Downloaded from ce.mazums.ac.ir on 2026-01-30]

سیگنال پیدا نماید. در موارد مشکل جهت افتراق از کیست آراکنوئید، آستروسایتوما و کاورنوما (خصوصاً در ساقه مغز) روش MRI Diffusion کمک‌کننده است. کیست اپیدرموید در تصاویر FLAIR کاملاً سرکوب نمی‌شود و در MRD سیگنال بالا دارد. ندرتاً برعکس کیست‌های اپیدرموید کلاسیک در نوع سفید و یا دنس نمای معکوس دارد. مواردی از تبدیل بدخیمی گزارش شده است (تصویر شماره ۵) (۴۸-۴۶). مهم‌ترین تشخیص افتراقی، کیست آراکنوید است که در MRD سیگنال پایین دارد. کیست درموید تشخیص افتراقی دیگری است که موقعیت خط وسط داشته و تراکم چربی (نه CSF) دارد.

۱۲-کیست اپاندیمی: کیست بسیار نادری است که دیوارهٔ آن با پوشش اپاندیمی مفروش شده است. کیست می‌تواند داخل بطنی یا کنار بطنی مثلاً در تالاموس و شیار بین دو نیمکره باشد. محل آن معمولاً در شاخ‌های فرونتال و طرفی بوده و بدون علامت است. در مواردی باعث انسداد سوراخ مونرو شده و هیدروسفالی رخ می‌دهد(۵۱-۴۹).

۱۳- کیست کلویید: محتوای کیست، موسینی است. ۰/۵ تا ۱ درصد تومورهای اولیه مغزی و ۱۵ تا ۲۰ درصد توده‌های داخل بطنی را تشکیل می‌دهد. ممکن است در مواردی در بطن‌های طرفی، پارانشیم مخچه یا سایر قسمت‌های مغز دیده می‌شود. کیست کلویید مانند کیست‌های نوروانتریک و شکاف راتکه از اندودرم رویانی(نه نورواکتودرم) منشأ می‌گیرد. اندازه آن از ۴-۳ سانتیمتر گزارش شده است. کیست کپسول فیبری دارد. کیست از دیوارهٔ قدامی فوقانی بطن سوم و بالای سوراخ مونرو منشأ می‌گیرد. در مواردی ممکن است فامیلیال باشد. اکثر کیست‌ها پایه‌دار و متحرک هستند که موجب انسداد گذرای سوراخ مونرو و علائم ناشی از هیدروسفالی با سردردهای تناوبی و وضعیتی می‌گردد. در این موارد در صورت عدم درمان و بروز هیدروسفالی حاد برق‌آسا به علت انسداد دوطرفه سوراخ مونرو، ممکن است مرگ ناگهانی رخ دهد. به‌ندرت کیست کلویید داخل بطنی با ایجاد هیدروسفالی می‌تواند باعث افزایش فشار داخل مغزی شود. تظاهرات تصویربرداری در سی‌تی‌اسکن بدون ماده حاجب، تشخیصی می‌باشد که کیست مدور هیپردنس در ناحیه مونرو دیده می‌شود. عمدتاً کیست در T_1W MRI نمای سیگنال پایین و در T2W سیگنال بالا دارد(۵۵-۵۲) (تصویر شماره ۶).

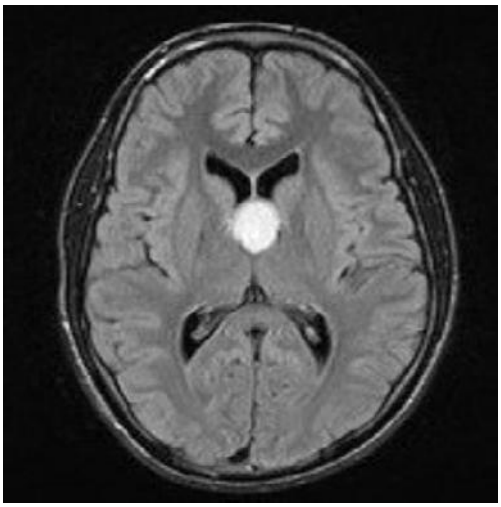

تصویر شماره ٦: کیست کلویید، تصویر T1WMRI، کیست بزرگ با سیگنال بالا در کف بطن سوم مغز، البته بدون هیدروسفالی.

۱٤-کیست شکاف راتکه: بقایای رویانی بن‌بست راتکه از بافت نورواکتودرمی است که از حفره دهانی به ناحیه سلا صعود می‌نماید و لوب قدامی هیپوفیز و بخش بینابینی را تشکیل می‌دهد. کیست ۴۰ درصد موارد داخل سلا و ۶۰ درصد موارد گسترش سوپراسلا دارد. وجود کیست سوپراسلا به‌تنهایی نادر است. کیست حدود کاملاً صاف و از چند میلی‌متر تا ۲ سانتیمتر قطر دارد. محتویات آن از مایع CSF تا موکویید متغیر است. علائم ناشی از اثر فشاری بر روی کیاسما اپتیک، هیپوتالاموس و غده هیپوفیز است. به علت اثر فشاری بر روی هیپوفیز، علائم کم‌کاری هیپوفیز ممکن است بروز کند. چون کیست راتکه پیش‌آگهی بهتری از کرانیوفارنژیوما دارد افتراق آن از

[Downloaded from ce.mazums.ac.ir on 2026-01-30]

کرانیوفارنژیوما در موارد مشکل از هم مهم است. در کل وجه تشخیصی این دو ضایعه در این است که کرانیوفارنژیوما دیواره‌های ضخیم و سلول‌های قاعده‌ای یا اسکوامو دارد(۵۶). بهترین کلید تشخیص تصویربرداری، کیست غیرآهکی بدون تشدید در اینترا و سوپراسلا است. در T1W MRI در ۵۰ درصد موارد سیگنال بالا و ۵۰ درصد دیگر سیگنال پایین دارد. در T2W در ۷۰ درصد موارد سیگنال بالا و ۳۰ درصد سیگنال پایین دارد. وجود ندول کوچک داخل کیستی که تشدید نیافته، تشخیصی است. ندول در T1W سیگنال بالا و در T2W سیگنال پایین دارد. تشخیص‌های افتراقی، کرانیوفارنژیوما، آدنوم کیستی هیپوفیز و کیست‌های غیرنئوپلازیک دیگر است. کرانیوفارنژیوما برخلاف کیست فوق، آهکی شده و در ۹۰ درصد موارد تشدید ندولر، گلوبولر یا جداری دارد. وجود ندول تشدید یافته در کیست، علامت کرانیوفارنژیوما است.

۱۵-کیست پینه‌آل: کیست غیر نئوپلازیک کوچک در غده پینه‌آل است. کیست‌های فوق در ۱۰ درصد تصویربرداری‌های مغز و ۲۵ درصد اتوپسی‌ها رؤیت می‌شود. کیست می‌تواند تکاملی ناشی از بقایای دیورتیکول غده پینه‌آل با پوشش اپاندیمی یا دژنراتیو ناشی از بروز کیست با پوشش گلیال در ناحیه گلیوز باشد. در سی‌تی‌اسکن با مایع مغزی نخاعی ایزودنس است. در T1W-MRI سیگنال بیشتری از مایع مغزی نخاعی و در T2W سیگنال بالا با حدود صاف و قوام هموژن دارد. ندرتاً اثر فشاری بر روی تکتوم، قنات سیلویوس یا ورید گالن باعث هیدروسفالی می‌گردد. کیست‌های بزرگ‌تر از ۱/۵ سانتیمتر موجب هیدروسفالی می‌گردد. تشدید حلقه‌ای (Rim) و ندولر نیز شایع است(۵۹-۵۷). پینئوسایتوما، کیست‌های سیسترن کوآدریژمینال و اپیدرموید از تشخیص‌های افتراقی است. پینئوسایتوما غیرقابل تشخیص در تصویربرداری است هرچند محتمل‌تر است جزء توپر داشته‌باشد. بیوپسی استروتاکسی تحت هدایت CT یا MR ممکن است برای تشخیص نیاز باشد.

۱۶-کیست صفحه کوآدریژمینال: کیست‌های تکتال می‌تواند تکاملی با پوشش آراکنوئید یا گلیو-اپاندیمی باشد. کیست می‌تواند باعث هیدروسفالی ثانویه شود(۶۰). کیست ممکن است همراه با استروسایتوما تالاموس رخ دهد(۶۱).

۱۷-کیست پورنسفالی : کیست‌های پورنسفالی حفراتی مادرزادی یا اکتسابی در پارانشیم مغز که معمولاً با سیستم بطنی مرتبط هستند. کیست‌های قشری (Cortical) و تحت قشری(Sub Cortical)، یک‌طرفه یا دوطرفه است. موقعیت آن اغلب به محل شرب شرایین مغزی مرتبط است. نوع مادرزادی ناشی از روند انسفالوکلاستیک جنینی یا پره‌ناتال ناشی از صدمه عروقی یا آسیب عفونی داخل رحمی است. نوع اکتسابی ناشی از ضربه، جراحی، ایسکمی یا عفونت‌های مغزی رخ می‌دهد. کیست مملو از CSF با جدار ماده سفید گلیوتیک یا اسپونژیوتیک است. سیگنال کیست مشابه CSF در MRI است. تشخیص‌های افتراقی شامل کیست آراکنویید، شیزنسفالی، کیست اپاندیمی، انسفالومالاسی و هیدراننسفالی است. کیست آراکنویید، اکستراآگزیال است. شیزنسفالی یک حفره پر از CSF که با ماده خاکستری هتروتوپیک محصور شده است. کیست‌های اپاندیمی به‌طور مشخص داخل بطنی و با مغز طبیعی محصور شده است(۶۲).

کیست‌های عفونی

طیف وسیعی از عوامل عفونی چون باکتری‌ها، ویروس‌ها، قارچ‌ها و انگل‌ها می‌توانند مغز را مورد حمله قرار دهند.

۱- کیست هیداتید: این بیماری انگلی در کشور ما اندمیک است. تنها در ۵-۲ درصد موارد در مغز رخ می‌دهد. کیست هیداتید مغزی ناشی از مرحله لاروی اکینوکوکوس گرانولوزوس است. ویژگی مشخص کیست در مغز، تک حفره‌ای بودن، بزرگی، رشد آرام و

[Downloaded from ce.mazums.ac.ir on 2026-01-30]

منفرد بودن آن است. محل شایع دیگر، فضای ساب آراکنویید است. کیست به قطر ۱۰-۴ سانتیمتر نیز گزارش شده است. ندرتاً کیست‌ها ممکن است واجد کیست‌های دختر باشد. پروتواسکولکس‌ها درون کیست‌ها، رسوب گرانولر ایجاد کرده که به آن‌ها شن هیداتیدی گفته می‌شود. کیست هیداتید حاوی مایع مشابه CSF است و لوب پاریتال را بیشتر درگیر می‌کند(۶۳). کیست گاهی در بطن‌ها رخ می‌دهد(تصویر شماره ۷). ادم اطراف کیست معمولاً دیده نمی‌شود. دو جزء بارز در تصویربرداری شامل کیست و پری کیست است. پری کیست، کپسول محیطی اطراف کیست است و MRI در تشخیص پری کیست حساس‌تر است. CT در تشخیص آهکی‌شدن کیست حساس‌تر می‌باشد. کیست‌های متعدد و چند حفره‌ای نادر است(۶۴).

۲- سیستی‌سرکوز: این بیماری انگلی از سراسر دنیا گزارش شده است. نوروسیستی‌سرکوز در ۹۰-۶۰ درصد موارد رخ می‌دهد. بیشتر مواقع در سیسترن‌های قاعده‌ای و شیارهای مغزی دیده می‌شود. تشنج تظاهر شایع نوروسیستی‌سرکوز است. با توجه به مراحل تکامل کیست، یافته‌های تصویربرداری متفاوت است. در مرحله وزیکولر، کیست با جدار نازک و صاف که حاوی CSF در CT و MRI است، دیده می‌شود. ادم و تشدید نادر می‌باشد. ندول جداری اغلب دیده می‌شود که علامت اسکولکس لارو زنده (Cyst with dot appearance) است. در مرحله کلوییدی- وزیکولر (دژنزاسیون کیست) و بروز پاسخ التهابی میزبان، ادم اطراف کیست و تشدید دیواره کیست رخ می‌دهد. در این مرحله مایع کیست در MRI سیگنال بالا دارد. در مرحله ترمیم یا ندولر گرانولر در سی‌تی‌اسکن، آهکی‌شدن کاراکتریستیک در نسج مغز دیده می‌شود که به قطر ۲-۱ میلی‌متر و خارج از مرکز بوده که علامت اسکولکس در کیست انگل(۱۲-۷ میلی‌متر) است که آهکی شده است. آهکی‌شدن در لارو مرده رخ می‌دهد(۶۶و۶۵). تشخیص‌های افتراقی شامل آمیبیازیس، شیستوزومیازیس، پاراگونیمیازیس و اسپارگانوزیس است.

تصویر شماره ۷: کیست هیداتید، سی‌تی‌اسکن اگزیال از کودک ۲ ساله که یک ضایعه کیستی بزرگ با حدود مشخص در بطن راست که دانسیته محتویات آن مشابه مایع مغزی نخاعی است را نشان می‌دهد(۵۸).

۳- توبرکلومای کیستی: بیماری سل نیز در کشور ما اندمیک است و در بیماران با نقص ایمنی نیز دیده می‌شود. توبرکلوما می‌تواند داخل محوری به‌طور مرکزی یا محیطی یا خارج محوری بوده و ممکن است منفرد یا متعدد، با اندازه‌های مختلف باشد. توبرکلوما می‌تواند توپر و یا کیستی باشد؛ که در نوع کیستی نکروز پنیری دیده می‌شود. در سی‌تی‌اسکن هیپودنس و در MRI ، سیگنال پایین در T1W و سیگنال بالا در T2W دارد. ضایعه بعد از تزریق ماده حاجب تشدید حلقه مانند نشان می‌دهد(۶۷).

٤- کمپلکس تورچ: عفونت‌های مادرزادی مغزی توکسوپلاسموز، عفونت‌های دیگر(کوکساکی ویروس، آبله‌مرغان، پاروویروس B19، کلامیدیا، HIV، سیفلیس)، روبلا، CMV و HSV ناشی از انتقال مادری است. این عفونت‌ها از راه جفت به جنین انتقال می‌یابد. تقریباً ۵۰ درصد مبتلایان درگیری سیستم عصبی را دارند. تغییرات میکروکیستی در پارانشیم مغز و دور بطن‌ها بروز می‌کند(۶۸).

[Downloaded from ce.mazums.ac.ir on 2026-01-30]

کیست‌های توموری

تومورهای اکسترا اگزیال چون مننژیوما، شوآنوما، کرانیوفارنژیوما هیپوفیزی ممکن است با کیست‌های بزرگ همراه باشند. اکثر تومورهای اولیه و ثانویه مغزی، با توجه به ساختار بافتی، سیر بالینی و انجام رادیوتراپی و دچار تغییرات نسجی می‌شوند(۶۹). شایعترین علل کیست‌های توموری شامل موارد زیر است:

۱- **گلیوما:** این تومور شایعترین تومور مغزی است. تومورهای کیستی بیشتر در گلیوما رخ می‌دهد. پایلوسیتیک آستروسایتوما، گزانتواستروسایتوما پلئومورفیک و Desmoplastic Infantile Ganglio - gliomas از تومورهای فوق است. ۴۷ درصد کیست‌های توموری با ندول‌های دیواره‌ای همراه است. کپسول واقعی در جدار تومور وجود ندارد و دیواره ناشی از نسج فشرده‌شده یا بافت گلیوزی غیرنئوپلازی است(۷۰).

۲- **کرانیوفارنژیوما:** تومور از متاپلازی بقایای اپیتلیال اسکوامو در ناحیه سوپراسلا منشأ می‌گیرد. سه ویژگی برجسته آن، آهکی‌شدن، تشکیل کیست و تشدید با ماده حاجب (توپر، ندولر) است و سیگنال هتروژن در MRI می‌باشد. ندرتاً پارگی و مننژیت شیمیایی رخ می‌دهد(۷۱).

۳- **متاستازهای کیستی:** متاستاز به نسج مغز از راه خونی است. شایعترین محل‌های ابتلا محل تلاقی قشر(Cortex) و زیر قشر(Subcortical) مغز است و با ادم وازوژنیک شدیدی همراه است. متاستازهای ناشی از آدنوکارسینوماها بیشتر دچار تغییر کیستی می‌شوند. متاستازهای بزرگ‌تر مستعد تخریب مرکزی بوده و نمای کیستی یافته و به این دلیل ممکن است تشدید حلقه‌ای پیدا نمایند.

٤- **سایر تومورهای اولیه کیستی:** تومورهای اولیه دیگری چون تراتوما، پینه‌آلوما و پاپیلوم شبکه کوروید و Dysembryoblastic Neuroepithelial Tumor ممکن است دچار تغییر کیستی شوند(۷۲).

کیست‌های تروماتیک

علل مختلفی باعث ایجاد کیست‌های تروماتیک می‌شود: در سندرم Shaken Baby که ترومای شدید Abusive (کودک‌آزاری) به سر کودک وارد می‌شود، به دلیل پارگی وریدهای مغزی تغییرات کیستی رخ می‌دهد(۷۳). بعضی کیست‌های مغزی یاتروژنیک بوده به‌دنبال اقدامات تشخیصی و درمانی بر روی ضایعات فضاگیر مغزی رخ می‌دهد(۷۴). کیست‌های مغزی Tumefactive می‌تواند به‌دنبال رادیاسیون تومورهای سر و گردن، بسته به محل تابش و جراحی گامانایف(Gamma Knife Radiation) تشکیل شود.

ضایعات شبه کیستی مغزی

طیف وسیعی از ضایعات مغزی مادرزادی و اکتسابی وجود دارد که به علت تجمع مایع در آن‌ها نمای کیستی پیدا می‌نمایند. شناخت دقیق این ضایعات می‌تواند ما را در تشخیص قطعی ضایعه و درنتیجه اتخاذ درمان مناسب یاری نماید.

۱- **نوع مادرزادی:** موارد مختلفی از ناهنجاری‌های تکاملی در سیستم عصبی مرکزی مشاهده می‌شود که علامت نقص در جریان طبیعی مراحل تکامل و رشد مغز رویان است.

الف) نقص در مرحلهٔ Induction، موجب ضایعات شبه کیستی چون انسفالوسل و یا ناهنجاری کیاری می‌شود.

ب) نقص در مرحلهٔ Ventral، موجب ضایعاتی چون هولوپروزنسفالی، کیست دیانسفال، کیست ناشی از آژنزی سپتوم پلاسیدوم، ناهنجاری دندی واکر می‌گردد.

ج) نقص در مرحله پرولیفراسیون، دیفرانسیاسیون و هیستوژنز است که موجب ضایعاتی چون هیدراننسفالی، پورنسفالی، کولپوسفالی، ناهنجاری‌های وریدی مادرزادی، تومورهای مادرزادی مغزی، هیدروسفالی

[Downloaded from ce.mazums.ac.ir on 2026-01-30]

ناشی از تنگی قنات سیلویوس، انسفالوپاتی مولتی کیستی می‌گردد.

د) نقص در مرحلهٔ مهاجرت موجب شیزنسفالی و ناهنجاری کورپوس کالوزوم می‌گردد.

و) نقص در مرحله میلینی شدن موجب طیف گسترده‌ای از ناهنجاری‌های مغزی می‌شود.

۲- نوع اکتسابی: بعضی از ضایعات مغزی در سیر پیشرفت یا پسرفت خود دچار تغییراتی در ساختار بافتی‌شان یا پارانشیم مغزی مجاور می‌شوند. ازجمله آبسه‌ها، هماتوم‌ها که تغییرات شبه کیستی را در ضایعه یا در بافت‌های مغزی مجاور به همراه دارند(۷۵).

نتیجه‌گیری

بیماری‌های متعددی موجب کیست‌ها در داخل مغزی می‌گردند. ترکیب آلگوریتم تشخیصی(تصویر شماره ۸) کیست‌ها با سایر یافته‌های اختصاصی تصویربرداری چون موقعیت تشریحی(جدول شماره ۱)، وجود یا فقدان آهکی‌شدن، تشدید، شدت سیگنال MR در سکانس‌های مختلف به تشخیص کیست‌ها کمک می‌نماید. طیف وسیعی از ضایعات کیستی داخل محوری و خارج محوری، خوش‌خیم یا بدخیم و مادرزادی یا اکتسابی می‌تواند در مغز کودکان بروز نماید. شناخت و مطالعه دقیق تصویربرداری کیست‌ها ما را در رسیدن به محتمل‌ترین تشخیص ضایعه کمک نموده و در مواردی جهت تشخیص قطعی ممکن است بیوپسی استروتاکسی مغز نیز انجام شود.

جدول شماره ۱: طبقه‌بندی کیست‌های داخل مغزی براساس شایع‌ترین محل بروز

نام کیست	موقعیت تشریحی
آراکنویید	حفره میانی مغز
شبکه کورویید	آتریوم بطن‌های طرفی
کرانیوفارنژیوم	سوپراسلا
درمویید	سلا، پاراسلا، فرونتونازال، اکسی‌پیتال
اپیدرمویید	سیسترن CPA
اپاندیمی	بطن طرفی
هیداتید	لوب پاریتال
نوروانتریک	پره پونتین
نوروسیستی‌سرکوز	فضای ساب آراکنویید قاعده‌ای
نوروگلیال	لوب فرونتال
پورنسفالی	نیمکره‌های مغزی
شکاف راتکه	سلا و سوپراسلا

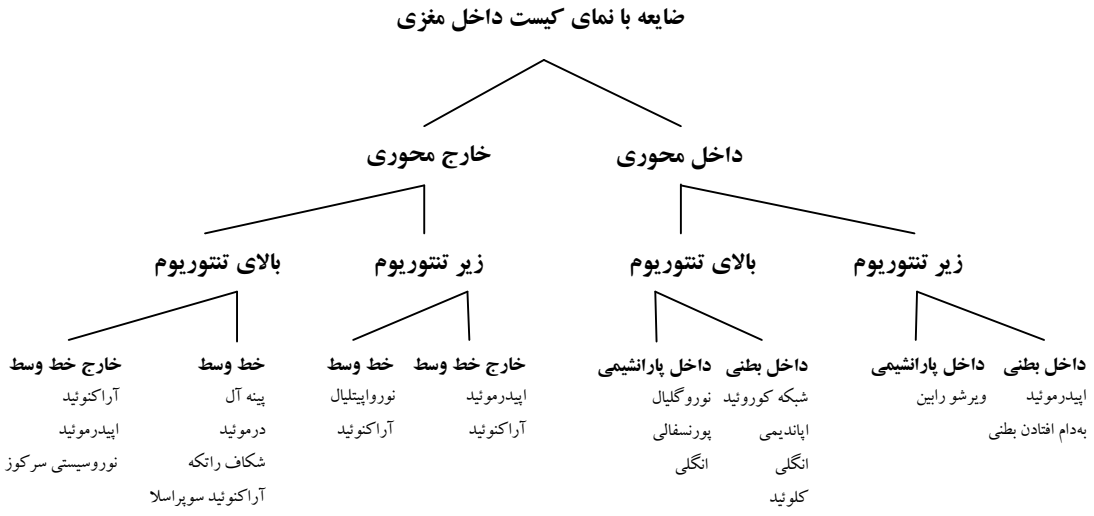

تصویر شماره ۸: آلگوریتم تشخیصی کیست داخل مغزی براساس محل‌های شایع بروز

[Downloaded from ce.mazums.ac.ir on 2026-01-30]

References

1.Aprile I, Iaiza F, Lavaroni A, Budai R, Dolso P, Scott CA, et al. analysis of cystic intra cranial lesions performed with flair MR imaging. AJNR. 1999; 20(1): 1259-67.

2.Bukte Y, Paksoy Y, Genc E, Uca AU. Role of diffusion – weighted MR in differential diagnosis of intracranial cystic Lesions. Clin Radiol. 2005; 60(3): 375-83.

3.Brant-Zawadzki M, Badami JP, Mills CM, Norman D, Newton TH. Primary intracranial tumor imaging: a comparison of magnetic resonance and CT. Radiology. 1984;150(2): 435 -40.

4.Crooks LE, Hoenninger J, Arakawa M, Watts J, McCarten B, Sheldon P, et al. High-resolution magnetic resonance imaging. Technical concepts and their implementation. Radiology. 1984;150(1):163-71.

5.Savas Erdeve S, Ocal G, Berberoglu M, Siklar Z, Hacihamdioglu B, Evliyaoglu O, et al. The endocrine spectrum of intracranial cysts in childhood and review of the literature. J Pediatr Endocrinol Metab. 2011; 24(11-12):867-75.

6.Unger S, Salem S, Wylie L, Shah V. Newborn frontal horn cysts: cause for concern? J Perinatol. 2011; 31(2):98-103.

7.Catala M, Poirier J. Intracranial and intraspinal epithelial cysts: a simplified classification. Rev Neurol. 2000;156(5):447-9.

8.Rosenfeld DL, Schonfeld SM, Underberg-Davis S. Coarctation of the lateral ventncles: an alternative explanation for subependymal Pseudocysts. Pediatr Radiol. 1997; 27(12): 895-7.

9.Miki T, Wada J, Nakajima N, Inaji T, Akimoto J, Haraoka J, et al. Operative indications and neuroendoscopic management of symptomatic cysts of the septum Pellucidum. Child nerv syst. 2005; 21(5):372-81.

10.Borha A, Ponte KF, Emery E. Cavum septum pellucidum cyst in children: a case-based update. Childs Nerv Syst. 2012; 28(6):813-9.

11.Gazioğlu N, Kafadar AM, Abuzayed B. Endoscopic treatment of cavum vergae cyst: case report and review. Turk J Pediatr. 2011; 53(5):590-4.

12.Eisenberg VH, Zalel Y, Hoffmann C, Feldman Z, Achiron R. Prenatal diagnosis of cavum interpositum cysts: significance and outcome. Prenat Diagn. 2003; 23(10): 779-83.

13.Tong CK, Singhal A, Cochrane DD. Endoscopic fenestration of cavum velum interpositum cysts: a case study of two symptomatic patients. Childs Nerv Syst. 2012; 28(8):1261-4.

14.Giussani C, Fiori L, Trezza A, Riva M, Sganzerla EP. Cavum veli interpositi: just an anatomical variant or a potentially symptomatic CSF compartmentalization. Pediatr Neurosurg. 2011; 47(5):364-8.

15.Catala M, Poirier J. Intracranial and intraspinal epithelial cysts: a simplified classification. Rev Neurol (Paris). 2000; 156 (5):447-9.(French)

16.Lu JH, Emons D, Kowalewski S. Connatal periventricular pseudocysts in the neonate. Pediatr Radiol. 1992; 22(1):55-8.

17.Sguires l, Betz B, Umfleet J, kelley R. Resolution of subependmal cysts in neonatal holocarboxylase synthetase deficiency. Dev med child neurol. 1997; 39(4): 257-9.

18.Loeffen J, Smeets R, Voit T, Hoffmann G, Smeitink J. Fumarase deficiency presenting with periventricular cysts. J Inherit Metab Dis. 2005; 28(5):799-800.

19.Unay B, Kendirli T, Ataç K, Gül D, Akin R, Gökçay E. Caudothalamic groove cysts in zellweger. Clin Dysmorphol 2005; 14(3): 165-7.

20.Carvalho-Neto Ad, Ono SE, Cardoso Gde M, Santos ML, Celidonio I. Oculocerebrorenal syndrome of Lowe: magnetic resonance imaging findings in the first six years of life. Arq Neuropsiquiatr. 2009; 67(2A):305-7.

21.van der Knaap MS, Boor I, Estévez R. Megalencephalic leukoencephalopathy with subcortical cysts: chronic white matter oedema due to a defect in brain ion and water homoeostasis. Lancet Neurol. 2012; 11(11): 973-85.

22.Sass JO, Gunduz A, Araujo Rodrigues Funayama C, Korkmaz B, Dantas Pinto KG, Tuysuz B, et al. Functional deficiencies of sulfite oxidase: Differential diagnoses in neonates presenting with intractable seizures and cystic encephalomalacia. Brain Dev. 2010; 32(7):544-9.

23.Pappalardo EM, Militello M, Rapisarda G, Imbruglia L, Recupero S, Ermito S, etal. Fetal intracranial cysts: prenatal diagnosis and outcome. J Prenat Med. 2009; 3(2):28-30.

24.Pierro – kahn A, Songio P. Malformative intracranial cysts: diagnosis and outcome. Child Nerv. Syst. 2003; 19(7-8): 477-83.

25.Tan EC, Takagi T, karasawa K. Posterior fossa cystic lesions--magnetic resonance imaging manifestations. Brain Dev. 1995; 17(6): 418-24.

26.Spennato P, Mirone G, Nastro A, Buonocore MC, Ruggiero C, Trischitta V, et al.

[Downloaded from ce.mazums.ac.ir on 2026-01-30]

Hydrocephalus in Dandy-Walker malformation. Childs Nerv Syst. 2011; 27(10): 1665-81.
27.Alexiou GA, Sfakianos G, Prodromou N. Dandy-Walker malformation: analysis of 19 cases. J Child Neurol. 2010; 25(2):188-91.
28.Ly-Ba A, Ndoye N, Ba MC, Kabre A, Ndoye-Diop A, Ba-Diop S, et al. Commissural agenesis associated with interhemspheric cyst. Dakar Med. 2003; 48(1):12-5. (French)
29.Pavone P, Barone R, Baieli S, Parano E, Incorpora G, Ruggieri M. Callosal anomalei with interhemispheric cyst: expanding the phenotype. Acta pediatr. 2005; 94(8): 1066-72.
30.Masurel-Paulet A, Callier P, Thauvin-Robinet C, Chouchane M, Mejean N, Marle N, et al. Multiple cysts of the corpus callosum and psychomotor delay in a patient with a 3.1 Mb 15q24.1q24.2 interstitial deletion identified by array-CGH. Am J Med Genet A. 2009; 149A(7):1504-10.
31.Mayabi Z, Alae A, Hashemi H. Normal Variants Of Sella turcica And Its Contents In CT And MRI, And Review Of Literature. Tehran Univ Med J. 2006; 64(2):113-126. (Persian)
32.Kinoshita T, Moritani T, Hiwatashi A, Numaguchi Y, Wang HZ, Westesson PL, et al. Clinincaly silent choroid plexus cyst: evaluation by Diffusion – weighted MRI. Neurorodiology. 2005; 47 (4): 251-5.
33.Fong K, Chong K, Toi A, Uster T, Blaser S, Chitayat D. Fetal ventriculomegaly secondary to isolated large choroid plexus cysts: prenatal findings and postnatal outcome. Prenat Diagn. 2011; 31(4):395-400.
34.Sherman JL, Camponouo E, Citrin CM. MR imaging of CSF- like choroidal fissure and parenchmal cysts of the brain. AJNR. 1990; 11: 939-45.
35.Tubbs RS, Muhleman M, McClugage SG, Loukas M, Miller JH, Chern JJ, et al. Progressive symptomatic increase in the size of choroidal fissure cysts. J Neurosurg Pediatr. 2012;10(4):306-9.
36.Lezcano-Ortiz HJ, Peregrino-Reyes R, Pérez-Fonseca M, Rodríguez-Morales J, Estévez-Sánchez PJ. The diagnosis and treatmeunt of child with arachnoid cysts associated to mild traumatic brain injury. Rev Neurol. 2006; 42(6): 383-4. (Spanish)
37.Rao G, Anderson RC, Feldstein NA, Brockmeyer DL. Expansion of arachnoid cysts in children: report of two cases and review of the Literature. J neurosurg. 2005; 102(3):314-7.
38.Barzin M, Alaee A, Gholian Jooibari S. MRI findings in patients with headache. J Mazand Univ Med Sci; 20(75): 65-9. (Persian)
39.Preece MT, Osborn AG, Chin SS, Smirniotopoulos JG. Intracranial neurenteric cysts: imaging and pathology spectrum. Am J Neuroradiol. 2006; 27(6):1211-6.
40.Sammons VJ, McNamara RJ, Jacobson E, Kwok B. Treatment of a pontine neuroepithelial cyst by placement of a cystocisternal grommet. J Clin Neurosci. 2010;17(4):526-9.
41.Guermazi A, Miaux Y, Majoulet JF, Lafitte F, Chiras J. Imaging findings of central nervous system neuroepithelial cysts. Eur Radiol. 1998; 8(4):618-23.
42.Velamati R, Hageman JR, Bartlett A. Meningitis secondary to ruptured epidermoid cyst: case-based review. Pediatr Ann. 2013;42(6):248-51.
43.Yang B, Jin HM, Sun LP, Cai W, Shi CR. Posterior fossa abscesses secondary to dermal sinus associated with dermoid cyst in children. Neuropediatrics. 2008; 39(1):39-42.
44.Caldarelli M, Massimi L, Kondageski C, Di Rocco C. Intracranial midline dermoid and epidermoid cysts in children. J Neurosurg. 2004;100(5 Suppl Pediatrics):473-80.
45.Indulkar S, Hsich GE. Spontaneous rupture of intracranial dermoid cyst in a child. Neurology. 2011;77(23):2070.
46.Recinos PF, Roonprapunt C, Jallo GI. Intrinsic brainstem epidermoid cyst. Case report and review of the literature. J Neurosurg. 2006. 104(4 suppl): 285-9.
47.Gopalakrishnan CV, Dhakoji A, Nair S. Epidermoid cyst of the brainstem in children: case-based update. J Child Neurol. 2012;27(1):105-12
48.Volpon Santos M, Lopes Furlanetti L, Jeanne Bezerra MD, Santos de Oliveira R. Epidermoid cyst mimicking an intrinsic brainstem tumor. Neurocirugia (Astur). 2013; 24(3):135-8.
49.Morigaki R, Shinno K, Pooh KH, Nakagawa Y.Giant glioependymal cyst in an infant. J Neurosurg Pediatr. 2011; 7(2):175-8.
50.Colnat-Coulbois S, Marchal JC. Thalamic ependymal cyst presenting with tremor. Childs Nerv syst. 2005; 21(10): 935-5.
51.Moriyama E, Nishida A, Sonobe H. Interhemispheric multiloculated ependymal cyst with dysgenesis of the corpus callosum: a case in a preterm fetus. Childs Nerv Syst. 2007; 23(7):807-13.
52.Turillazzi E, Bello S, Neri M, Riezzo I, Fineschi V. Colloid cyst of the third ventricle, hypothalamus, and heart: a dangerous link for sudden death. Diagn Pathol. 2012; 7:144.

[Downloaded from ce.mazums.ac.ir on 2026-01-30]

53.Partington MW , Bookalil AJ. Familial colloid cysts of the third ventricle. Glin Genet. 2004; 66(S): 473-5.
54.Xin W, Rubin MA, McKeever PE. Differential expression of cytokeratins 8 and 20 distinguishes craniopharyngioma from rathke cleft cyst. Arch Pathol Lab Med. 2002; 126(10):1174-8.
55.Kapu R, Symss NP, Pande A, Vasudevan MC, Ramamurthi R. Management of pediatric colloid cysts of anterior third ventricle: A review of five cases. J Pediatr Neurosci. 2012;7(2):90-5.
56.Iannelli A, Martini C, Cosottini M, Castagna M, Bogazzi F, Muscatello L. Rathke's cleft cysts in children: clinical, diagnostic, and surgical features. Childs Nerv Syst. 2012; 28(2):297-303.
57.Al-Holou WN, Maher CO, Muraszko KM, Garton HJ. The natural history of pineal cysts in children and young adults. J Neurosurg Pediatr. 2010; 5(2):162-6.
58.Ozek E, Ozek MM. Multiple pineal cysts associated with an ependymal cyst presenting with infantile spasm. Childs Nerv syst. 1995; 11(4): 246-9.
59.Lacroix-Boudhrioua V, Linglart A, Ancel PY, Falip C, Bougnères PF, Adamsbaum C. Pineal cysts in children. Insights Imaging. 2011; 2(6):671-8.
60.Parízek J, Sercl M, Eliás P, Spacek J, Němecek S, Měricka P, et al. Developmental cysts in the area of the quadrigeminal plate in children. Cesk Neurol Neurochir. 1989; 52(3): 212-7. (Czech)
61.Kondageski C, Pierre-Kahn A, Carbonne B, Brunelle F. Association of a fetal quaderyeminal cyst with a possibly congenital thalumic astrocytoma. Childs Nerv syst. 2005; 21(4): 317-21.
62.Milovanov AP, Milovanova OA. Macro- and microscopic systematization of cerebral cortex malformations in children. Arkh Patol. 2011;73(5):23-7.(Russian)
63.Evliyaglu C, keskil S. Possible spontaneous birth of a hydatid cyst into the lateral ventricle. Child Nerv Syst. 2005; 21(s): 425-8.
64.Tapia E O, Vidal T A, Antonio P L. Brain hydatidosis: report of four cases. Rev Med Chil. 2012; 140(3):358-63.
65.Zee CS, Go JL, Kim PE, DiGiorgio CM. MR imaging of neurocysticercosis. Neuroimaging clin North Amz. 2000;10:391-407.
66.Singhi P, Singhi S. Neurocysticercosis in children. Indian J Pediatr. 2009; 76(5):537-45.
67.Sridhar K, Ramamurthi B, Vasudevan MC. Cystic toberculomas of the brain – two case report. Neurol Med chir (Tokyo). 2004; 44(8): 438-41.
68.Nickerson JP, Richner B, Santy K, Lequin MH, Poretti A, Filippi CG, Huisman A. Neuroimaging of pediatric intracranial infection--part 2: TORCH, viral, fungal, and parasitic infections. J Neuroimaging. 2012;22 (2):e52-63.
69.Lonser RR, Vortmeyer AO, Butman JA, Glasker S, Finn MA, Ammerman JM, etal. Edema is a precursor to CNS perifumoral cyst formation. Ann Neurol. 2005; 58(3): 392-9.
70.Adn M, Saikali S, Guegan Y, Hamlat A. Pathophysiology of glioma cyst formation. Med Hypotheses. 2006; 66(4):801-4.
71.Lydaki E, Bolonaki I, Stiakaki E, Dini G, Kalmanti M. Isolated intracranial metastasis of neuroblastoma 2 years after completion of therapy. Acta Paediatr Jpn. 1997;39(1):79-82.
72.Tuchman A, Kalhorn SP, Mikolaenko I, Wisoff JH. Cystic choroid plexus papilloma in the cavum septum pellucidum. J Neurosurg Pediatr. 2009; 4(6):580-3.
73.Matlung SE, Bilo RA, Kubat B, van Rijn RR. Multicystic encephalomalacia as an end-stage finding in abusive head trauma. Forensic Sci Med Pathol. 2011;7(4):355-63.
74.Yen CP, Monteith SJ, Nguyen JH, Rainey J, Schlesinger DJ, Sheehan JP. Gamma Knife surgery for arteriovenous malformations in children. J Neurosurg Pediatr. 2010; 6(5):426-34.
75.Spirit BA, Oliphant M, Gordon LP. Fetal central nervous system abnormalities. Radiol Clin North Am. 1990; 28(1):59-73.

[Downloaded from ce.mazums.ac.ir on 2026-01-30]

سؤالات

۱- در ترومای Shaken Baby کودکان، آسیب به کدام قسمت مغز عامل بیماری است؟

الف) وریدهای مغزی

ب) شریان‌های مغزی

ج) بطن‌های مغزی

د) فضای تحت عنکبوتیه مغزی

۲- کدام روش تشخیصی در افتراق کیست‌های شکاف راتکه از سایر ضایعات کیستی مغز کمک‌کننده است؟

الف) MRD

ب) MRI

ج) MRS

د) FMRI

۳- کدام ضایعه در مرحله نقص در مهاجرت سلول‌های مغزی رخ می‌دهد؟

الف) انسفالوسل

ب) شیزنسفالی

ج) اگزنسفالی

د) هولوپروزنسفالی

۴- در سونوگرافی مغز نوزادی کیست‌های شبکه کوروید رؤیت شد کدام گزینه بیشتر در تشخیص علت کمک‌کننده است؟

الف) کاریوتایپ

ب) MRI

ج) بیوپسی جلدی

د) الکتروفورز خون

۵- در سندرم زلوگر کدام ناحیه مغز درگیر است؟

الف) ماده ژرمینال

ب) مخچه

ج) تالاموس

د) هسته دم‌دار

۶- بیماری به‌دنبال کیست مغزی دچار مرگ ناگهانی گردید تشخیص محتمل‌تر کدام است؟

الف) کیست آراکنویید

ب) کیست کلویید

ج) اپی‌درمویید

د) کیست پینه‌آل

[Downloaded from ce.mazums.ac.ir on 2026-01-30]

۷- کدام ضایعه مغزی در زمان تظاهر عمدتاً میکروکیستی نیست؟

الف) توبرکلوما کیست

ب) تورچ

ج) سیستی سرکوزیس

د) کیست هیداتید

۸- بیماری با ضایعه کیستی به‌دنبال ضربه مغزی مراجعه کرده است، کدام تشخیص مطرح نیست؟

الف) کیست لپتومننژیال

ب) کیست آراکنویید

ج) کیست شبکه کوروییید

د) انسفالومالاسی کیستی

۹- کودکی به‌دنبال سردرد شدید مراجعه نموده و در MRI کیست مجاور بطن با هیدروسفالی و کانون‌های HS در بطن رؤیت شد کدام تشخیص مطرح است؟

الف) کیست کلوییید

ب) کیست آراکنویید

ج) کیست درموییید

د) کیست اپاندیمال

۱۰- متاستازی در مغز بیماری با سابقه ضایعه جلدی رؤیت شد کدام گزینه به تأیید تشخیص می‌انجامد؟

الف) T1WMRI

ب) FLAIR

ج) MRD

د) MRS

[Downloaded from ce.mazums.ac.ir on 2026-01-30]